

10947A-5-2-2

~~1742~~

(2)

ATLAS
DER
OPHTHALMOSKOPIE.

VON

DR. J. OELLER,

KGL. HOPRATH,

PRIVATDOZENT AN DER UNIVERSITÄT MÜNCHEN.

ZWEITE LIEFERUNG.

15 TAFELN MIT TEXT.

ATLAS
OF
OPHTHALMOSCOPY.

BY

DR. J. OELLER,

PRIVATDOZENT AT THE UNIVERSITY OF MUNICH.

THE TEXT TRANSLATED INTO ENGLISH

BY

DR. A. H. KNAPP,

NEW-YORK.

SECOND PART.

15 PLATES WITH TEXT.

WIESBADEN.

VERLAG VON J. F. BERGMANN.

1896.

0 1 2 3 4 5 6 7 8 9 10

ATLAS
DER
OPHTHALMOSKOPIE.

VON

DR. J. OELLER,
KGL. HOFRATH,
PRIVATDOZENT AN DER UNIVERSITÄT MÜNCHEN.

ZWEITE LIEFERUNG.

15 TAFELN MIT TEXT.

ATLAS
OF
OPHTHALMOSCOPY.

BY

DR. J. OELLER,
PRIVATDOZENT AT THE UNIVERSITY OF MUNICH.

THE TEXT TRANSLATED INTO ENGLISH

BY

DR. A. H. KNAPP,
NEW-YORK.

SECOND PART.

15 PLATES WITH TEXT.

WIESBADEN.

VERLAG VON J. F. BERGMANN.

1896.

1.786
10967A.5.2.2



A.

Normale Formen des Augenhintergrundes.

Varieties of normal fundus oculi.

Tab. V.

FIBRAE MEDULLARES.

A. Tab. V.
Fibrae medullares.

H. E., 45 Jahre alt, Kesselschmiedsfrau, stellte sich im Februar 1891 zur Auswahl einer Brille vor.

Beiderseits:

Hm 1 Dioptr. S $\frac{3}{4}$.

Pr 3 Dioptr. Niden 1 in 30 ct.

Linkes Auge:

An den oberen Rand der Papille, diesen noch in geringer Ausdehnung überdeckend, setzt sich eine grosse, weisse, seidenglänzende Fläche an, in ihrer Gestalt einem Epheublatte ähnlich. Ihr längster in leicht schräger Richtung von unten innen nach oben aussen über den Opticusrand streichende Durchmesser beträgt $2\frac{1}{2}$ Papillenbreite, ihr Höhendurchmesser $1\frac{1}{2}$ Papillenbreite. Der untere Rand ist scharf gezeichnet und durch ausspringende Bogenlinien öfter gebrochen; ein graulich-schattenton hebt ihn plastisch von dem darunter liegenden Sehnerv ab.

Der obere innere und obere äussere Rand sind eigentümlich gezackt, gezähnt; sie schicken an einzelnen Stellen etwas längere, feine, radiäre Fasern aus, sodass dieselben flammenartig aussehen.

In dem ganzen grossen weissen Flecke gewahrt man keine besondere Zeichnung; nur innen und oben innen entdeckt man mehrere parallel zu einander und konzentrisch zum Opticusrande laufende und ganz vereinzelt darauf senkrecht stehende, das Licht

stärker reflektierende breite Streifen mit etwas dunkleren Zwischenräumen.

Der grosse Herd führt noch zwei kleine weisse Anhängsel: das eine nach oben neben der Arteria temp. sup., das andere nach innen von der Mitte des Sehnervs.

Auch an den unteren Rand des Opticus, diesen teilweise überschneidend, setzt sich ein ähnlicher weisser fühlartiger Fleck, nur von geringerer Ausdehnung an: der obere Rand mit einer tiefen Kerbe für den Durchtritt der nach unten ziehenden, grösseren Netzhautgefässe, der äussere längere Rand scharf convex geschnitten, der untere Rand zierlich geflammt.

Der Sehnerv ist vollkommen normal, deutlich vom Bindegewebsring begrenzt. Die aus ihm austretenden Netzhautgefässe sind aber von den beiden weissen Flecken vollkommen verdeckt; nur einzelne der grösseren Gefässstämme schimmern als dünne, schwachrötliche Fäden durch die deckende Hülle durch. Die unterbrochenen Gefässe tauchen aber nicht erst an den Rändern der weissen Plaques auf, sondern treten schon eine kurze Strecke davon spitz aus ihrem Verstecke aus.

Die nach innen vom Sehnerv gelegenen Partien des Hintergrundes zeigen grössere Aderhautgefässe mit verschwommenen graurötlichen Intervascularräumen; die äusseren Partien sind der brünetten Farbe der Frau entsprechend dunkelrot gekörnt.

H. E., 45 years old, wife of boiler-maker, consulted me for glasses in Feb. 1891.

On both sides:

Hm. 1 D. V = $\frac{3}{4}$.

Pr. 3 D. Niden 1 in 30 cm.

Left eye:

There is a large, white area above the papilla and partially overlapping its upper border. It has a silky lustre and in form resembles an ivy-leaf. The longest diameter passes over the papillary margin in an oblique direction from below inwards to above outwards, and measures $2\frac{1}{2}$ papilla-diameters; the vertical diameter is $1\frac{1}{2}$ papilla-diameters long. The lower border is well defined and appears lobular on account of the protruding arches; it is set off against the underlying disc by a grayish tint of shading.

The upper inner and upper outer borders are peculiarly jagged, toothed; in some places rather long, fine radiating lines extend outward and appear flaming.

These is no especial detail to be seen in the entire, large white area except internally and above internally several broad, parallel streaks are visible, which reflect more of the light and

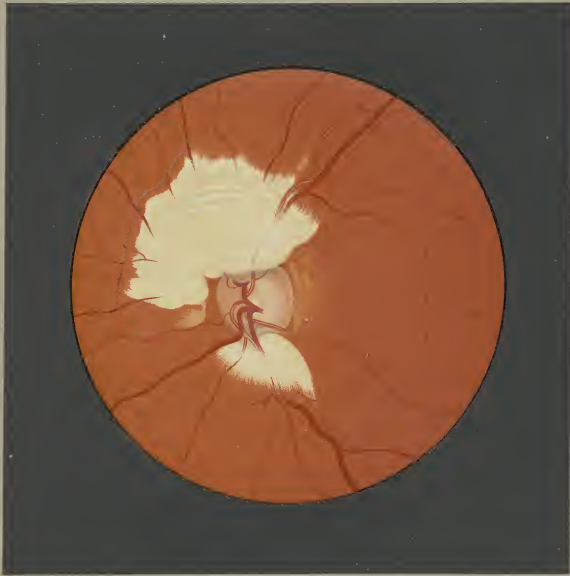
have interspaces of a darker color; some run concentric to the papillary margin, others at right angles.

In addition, the area has two small, white appendages; the one above near the sup. temporal art., the other internal to the center of disc.

A similar though smaller, white, leaf-like area appears below and partly covers the lower margin of the papilla. The upper border of this area has a deep notch for the passage of a larger retinal vessel which passes downward; the outer border is the longer and is sharply convex, the lower delicately flaming.

The papilla is normal, and plainly surrounded by a scleral ring. The retinal vessels soon after their appearance are covered by the two white areas; only a few of the larger vascular-trunks appear through the cover as thin, faintly-red threads. The interrupted vessels do not remain hidden to the margin of the area, but come to the surface pointed a short distance before.

Larger choroidal vessels with indistinct grayish-red intervascular spaces appear in the fundus to the inner side of the papilla. The outer parts of the fundus are granular and dark red, in keeping with the dark complexion of the patient.



Fibrae medullares

B.

Erkrankungen des Sehnervs.

Diseases of the optic nerve.

Tab. II.

NEURITIS OPTICA.

B. Tab. II.

Neuritis optica.

K. R., 28 Jahre alt, Wagenwärtergehilfe, war mit Ausnahmehin eines in früher Jugend abgelaufenen Ohrenleidens stets gesund gewesen. Ohne nachweisbare Ursache traten im Januar 1895 unter Appetitlosigkeit heftige Schmerzen namentlich im Hinterkopfe auf. Später concentrirten sich diese auf die linke Halsseite, vorzüglich aber die Halswirbel, so dass jede Bewegung des Kopfes äusserst schmerzhaft empfunden wurde, während die Berührung der Wirbel keine Schmerzen verursachte. Unter zeitweiligen Schwindelanfällen, oftmaligem Erbrechen dauerten die Schmerzen mit wechselnder Intensität ca. 2 Monate an.

Am 7. IV. trat Patient in Behandlung eines Ohrarztes mit doppelseitiger chronischer Mittelohreiterung; links mit Perforation der Membrana Shrapnell. Die geringe aber tödliche Eiterung sistierte jedoch nach kurzer Zeit.

Vom 25. IV. 95 bis 10. V. 95 befand sich Patient im Krankenhaus l. d. Jsar, in welchem trotz eingehendster interner Untersuchung kein Befund von Belang constatirt werden konnte. Nur die Augenspiegeluntersuchung hatte eine doppelseitige Neuritis optica nachgewiesen. Nach seiner Entlassung aus dem Krankenhaus besserte sich das Allgemeinbefinden langsam aber stetig, so dass Patient seit Oktober 1895 wieder Dienst zu machen im Stande ist.

Das Augenspiegelbild und die functionelle Prüfung stammt vom Juni 1895.

Rechtes Auge: S. $\frac{3}{6}$ } H. m. 1 D.
 Linkes Auge: S. $= \frac{3}{4}$ }
 Beiderseits spiegelmäßige Hyperopie 3 D.
 Niden 1 in 25 cm.
 Farbperception und Gesichtsfeld normal.
 Beiderseits gleicher Spiegelbefund.

Rechtes Auge:

Der Sehnerven Eintritt stellt ein verticales Oval mit ganz verwaschenen Rändern dar. Die Gefässforste ist gänzlich verstrichen; die centralen Partien des Sehnervs erscheinen namentlich nasalwärts ziemlich intensiv graurüchlich, während die Randpartien namentlich nach oben und unten fast ganz weiss sind. Gerade an diesen Stellen beobachtet man auch eine feine radiäre Streifung, die, wenn sie sich auch nicht weit in die benachbarten Netzhaut-

partien erstreckt, die Sehnervengrenzen doch vollständig deckt. Gegenüber der Netzhautebene zeigt der Sehnerveneintritt eine leicht ansteigende Schwellung von 1 Dioptr. Refraktionsdifferenz.

Sämmtliche aus dem Sehnerv austretende Gefässe, namentlich aber die Arterien sind bedeutend schmaler als normal. Die grösseren Arterienstämme zeigen in ihrem papillären Verlaufe in weiter Strecke weisse Gefässcheiden, während ihr peripherer Verlauf keine Wanderkrankung mehr aufweist. Die Venen sind leicht geschlängelt, bilden da und dort stärker vorspringende, dunklere Gefässschleifen, während der rückläufige Teil des Gefässes wie gedeckt erscheint. In breiter Zone bedeckt die den Sehnerv umgebenden Netzhautpartien ein zarter graurüchlicher Schleier, von dem namentlich nach unten und aussen viele lange grauliche Radien ausstrahlen, aber in solchen Zwischenräumen von einander, dass man die dahintergelegenen Aderhautgefässe mit den Intervascularräumen sieht. Concentrisch zum nasalen Sehnerveneintritt verläuft eine schmale grauliche Linie, wahrscheinlich eine Falte in den inneren Netzhautschichten.

Die Macula lutea ohne Macula- und Foveolarreflex liegt sehr tief nach unten aussen vom Sehnerv. Der Augenintergrund ist in ihrer nächsten Umgebung tiefgranrot. Etwas nach oben innen von ihr gegen den unteren äusseren Sehnervenanrand zu gewahrt man in der Netzhaut einzelne kleine, ringliche, gelblichweisse, fettigglänzende Flecken.

Gerade oberhalb der Macula beobachtet man mehrere horizontal und parallel zu einander laufende, ziemlich gleich breite Streifen von der Farbe des Hintergrundes mit ebenso regelmässigen grauten Zwischenräumen, die papillenbreit vom äusseren Sehnervenanrand allmählich sich verlieren, wahrscheinlich seichte durchscheinende Netzhautfalten. Die macularen Gefässe laufen, ohne auffallende Krümmungen zu beschreiben liber sie weg.

Die nach unten von der Macula radiär zum Sehnerv streichenden breiten roten Streifen gehören wohl zweifelsohne Aderhautgefässen an. Der Augenintergrund bietet ja ohnedies namentlich nach oben und unten vom Sehnerv das Bild ausgesprochener Täfelung, während nasalwärts und temporalwärts dieselbe nur schwach angedeutet erscheint, teilweise auch durch die Netzhauttrübung verdeckt ist.

K. R., 28 years old, groom, has always enjoyed good health except for an ear-trouble during early youth. In January 1895, violent pains, especially in the occiput, and anorexia set in without known cause. Later the pain became localized to the left side of the neck and especially to the cervical vertebrae, thus causing any movement of the head to be very painful, although palpation of the vertebrae was painless. The pains of varying intensity lasted for 2 months, and were accompanied by attacks of vertigo and frequent vomiting.

On April 7, patient commenced being treated by an oral surgeon for chronic otitis media of both ears; on the left side there existed a perforation of Shrapnell's membrane. The slight, though fetid, purulent discharge ceased after a short time.

From April 25, 1895 to May 10, 1895 patient was an inmate of the Hospital on the left bank of the Isar; notwithstanding thorough examination nothing could be found. With the ophthalmoscope, a double-sided neuritis optica was diagnosed. After his discharge from the hospital, his general condition improved slowly but continuously, and patient was able to resume his work in Oct. 1895.

The ophthalmoscopic picture and functional examination were made in June 1895.

Right eye: V $= \frac{3}{6}$ } H. m. 1 D.
 Left eye: V $= \frac{3}{4}$ }
 On both sides ophthalmoscop. Hyperopia 3 D.
 Niden 1 in 25 cm.
 Color-perception and field normal.
 On both sides similar ophthalmoscopic images.

Right eye:

The papilla appears as a vertical oval with quite indistinct margins. The vessel-entrance is entirely effaced, the central part of the papilla appears deep grayish-red especially on its nasal side, while the marginal parts, especially the upper and lower, are almost white. It is just in the latter region that a delicate radi-

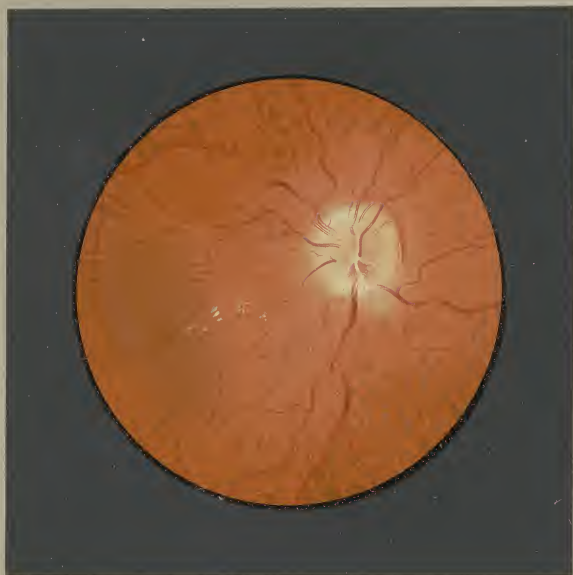ating striation is noticeable, which passes but a short distance in the adjoining retina and completely covers the papillary margins. The papilla is changed to a swelling with ascending slope and differs by 1 D. in refraction from the retinal level.

All the vessels emanating from the papilla, especially the arteries, are decidedly diminished. The larger arterial trunks present white vascular sheaths for a long distance in their course on the papilla; in the periphery however no disease of the walls can be seen. The veins are slightly tortuous and in places form dark protruding vascular loops; the recurrent parts of the vessel are veiled. A rather large area of the retina which surrounds the disc, is covered by a delicate grayish-red veil; from this area many long grayish radii are given off in a downward and outward direction. The interradial spaces permit the view of the choroidal vessels and their intervascular spaces which lie beneath. A narrow grayish line runs concentric to the nasal papillary border; it is probably a fold in the inner retinal layers.

The macula lutea has neither macular nor foveolar reflex and lies very deep below and external to the papilla. In its immediate proximity the fundus is deep grayish-red. Above and internal to the macula and in the direction to the lower and outer papillary border, several small oblong spots appear in the retina, which are yellowish-white and of fatty lustre.

Directly above the macula, several horizontal streaks are visible, which run parallel to one another, and are all equally broad with equally uniform grayish-red interspaces; they gradually end at a papilla-diameter from the outer papillary margin. The macular vessels continue their course over these without forming marked curves.

The broad red streaks running radially from the disc and below the macula, are no doubt choroidal vessels. The fundus besides, especially above and below the disc is distinctly tessellated; this appearance is not so marked on the nasal and temporal sides, partly because of the clouded retina.



Neuritis optica

B.

Erkrankungen des Sehnervs.

Diseases of the optic nerve.

Tab. IV.

NEURO-RETINITIS.

B. Tab. IV.
Neuro-Retinitis oculi dextri.

G. K. 36 Jahre alt, früher nie krank, wurde am 20. V. 94 beim Rangiren eines Zuges durch das Aneinanderprallen zweier Wagen mit dem Hinterkopf an die Wand seines Dienstwagens geschleudert. Von dieser Zeit an hatte er viel an Kopfschmerzen, heftigen Erbrochen und periodischer Schlaflosigkeit zu leiden. Mitte August trat eine Abnahme des Sehvermögens beider Augen ein, die innerhalb weniger Wochen zur völligen Erblindung führte. Anfang September erfolgte der erste, ein paar Tage dauernde Anfall von Fehwusstlosigkeit begleitet von heftigen Krämpfen an den oberen und unteren Extremitäten und starkem Erbrechen. Diese Anfälle wiederholten sich nach circa 6 wöchentlichen Pausen vollkommenen Wohlbefindens immer wieder. Der letzte Anfall trat am 23. XI. 95 ein und während desselben der Tod durch Erstickung in Folge Aspiration erbrochenen Mageninhaltes.

Die Section ergab einen Bruch des Siebbeins, des Keilbeinkörpers und der rechten Felsenbeinpyramide, zum Theil geheilt; ein taubenhirniges, sehr gefässreiches Gliosarcom am linken Hirnhauptlappen; zahlreiche ältere Blutungen in der Gehirnrinde.

Pachymeningitis hämorrhagica int. über beide Grosshirnhemisphären; sämtliche Hirnhöhlen sehr stark erweitert durch sehr viele rötliche trübe Flüssigkeit. Riech-, Seh- und Gehirnnerven atrophirt; ebenso Riechkolben und Sehnervenkreuzung stark verdünnt, derb und ockergelb.

Das Angenspiegelbild stammt vom September 1894. Der Befund war auf beiden Augen gleich.

Rechtes Auge:

S = 0; weite reaktionslose Pupille; Medien rein; Spiegelhyperopie 4. 5 D.

An Stelle des Sehens und seiner nächsten Umgebung ist eine grosse weissliche, mit einem Stich ins Grünliche spielende Fläche zu sehen mit einem Höhendurchmesser von 3 und einem Breitendurchmesser von $2\frac{1}{2}$ Papillen ohne nennenswerthe Niveau-

differenz. Es sieht aus, wie wenn eine aus dem Sehnerv in die Netzhaut überquellende flüssige Masse plötzlich erstarrt wäre. Ihre centralen Partien zeigen einen schwach rötlichen Anflug, in dem nur einzelne weisse Gefässstränge etwas deutlicher sich abheben. Mit Ausnahme 3 ganz kurzer, etwas stärker hervortretender Gefässschlingen sind in der gleichmässig verschwommenen Masse keine weiteren Details zu entdecken. Ihre Randpartien verlieren sich allmählig ohne Streifung in der Netzhaut in das Roth des Hintergrundes oder sind von zahlreichen, grösstentheils frischen, hellen und dunklen, theils streifigen, theils unregelmässigen Blutungen der verschiedensten Grösse umsäumt. Nach unten aussen springt eine breite, weisse $1\frac{1}{2}$ papillenlange Leiste in die Augen, die ganz geradlinig diagonal von oben aussen nach unten innen über die vena temporal. inf. hinzieht, diese in ihrem Verlaufe unterbrechend. Andeutungen solcher, nur bedeutend kürzerer Falten begegnet man nach unten und unten innen zwischen Blutungen.

An die Mitte des temporalen Randes der weissen Fläche setzt sich ein länglicher gelber Fleck von einem graurötliche Hofe umgeben an und nach aussen von diesem liegen in graurötliche ödematöse Netzhautpartien eingebettet einzelne, kleine, rundliche weisse, fettig glänzende Fleckchen. Während man im papilloretinitischen Herde Netzhautgefässe nur ahnt, entwickeln sich aus den Rändern desselben zahlreiche Arterien und Venen: die ersteren bedeutend verschmälert mit deutlichen Reflexstreifen, die letzteren nicht verbreitert, aber geschlängelt, ebenfalls mit prägnanten Reflexstreifen, da und dort in ihrem Verlaufe verschleiert durch ein leichtes noch eine Strecke weit in die benachbarten Netzhautpartien sich erstreckendes Oedem, stellenweise mit dunkelrothen stärker vorspringenden Scheiteln von Gefässschleifen.

Nach innen und nach unten tauchen ausserhalb der ödematösen Netzhautpartien rothe Aderhautgefässe mit grauen Intervascularräumen auf.

G. K., 36 years old, previously healthy; on June 20, 1894 had the back of his head dashed against the side of the car during the making-up of a train. After this, he suffered from frequent headache, severe vomiting and periodic insomnia. In the middle of August, the sight of both eyes began to fail and within a few weeks patient was completely blind. In the beginning of Sept. the first attack of unconsciousness occurred and lasted for several days, with violent convulsions in the upper and lower extremities, and vomiting. Similar attacks recurred with intermissions of about six weeks of perfect health. During the last attack, which began on Nov. 23, 1895, death took place from choking, owing to aspiration of vomited food.

The autopsy showed: a fracture of the ethmoid, of the body of the sphenoid and of the petrous portion of the right temporal bones, in part united; a very vascular glio-sarcoma of the size of a pigeon's egg in the left occipital lobe, numerous old hemorrhages in the cerebral cortex. Pachymeningitis hemorrhagica int. on the convexity of both cerebral hemispheres, all ventricles dilated and filled with considerable, cloudy red fluid. The olfactory, optic and cranial nerves atrophied, the olfactory bulb and optic chiasm very much diminished, fibrous and ochre-yellow.

The ophthalmoscopic image dates from Sept. 1894. The same condition in both eyes.

Right eye:

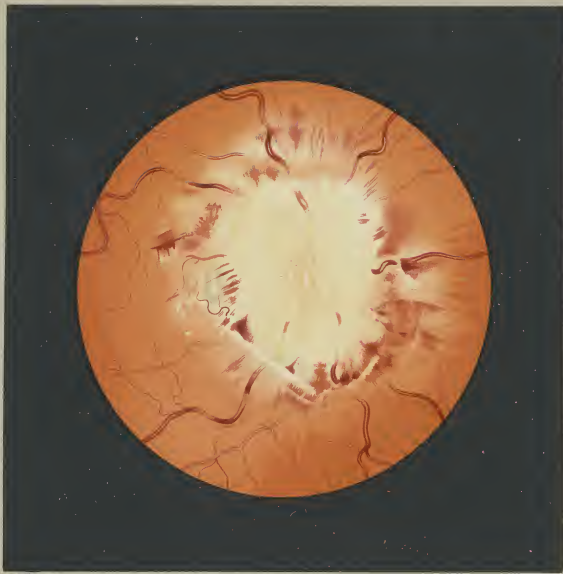
V = 0; dilated, immovable pupil, media clear. + 4.5 D ophthalmoscopic.

In place of the papilla and its immediate surroundings, there is a large, white area of greenish hue, measuring vertically 3 and horizontally $2\frac{1}{2}$ discs in diameter, and of the same level. It looks

as if a fluid mass flowing from the optic nerve into the retina had suddenly solidified. Its central part presents a faint red tinge, in which a few, white vascular strands are somewhat more distinct. The equally indistinct mass shows no further detail beyond 3 very short, prominent vascular loops. The periphery either merges, without striation in the retina, gradually into the red of the fundus, or is surrounded by numerous, chiefly recent, hemorrhages, which are of various size, light and dark colored, partly streaky and partly irregular. Below and to the outer side a broad white ledge strikes the eye. It is $1\frac{1}{2}$ discs long and runs in a straight line, obliquely from above externally to below internally, crossing over the inf. temp. vein and interrupting it in its course. Similar but shorter folds are to be seen below and below internally in between hemorrhages.

An oblong, yellow spot surrounded by a grayish-green zone lies in the middle of the temporal margin of the white area; external to this there are several, small, round white spots of fatty lustre, imbedded in an oedematous, grayish-red part of the retina. While in the large white area itself, retinal vessels are only indistinctly indicated, at the border numerous arteries and veins make their appearance; the former much diminished, showing marked reflection, the latter not dilated but tortuous, also with striking reflection. In their course, the vessels are in places veiled by the oedema which extends into the neighboring retinal regions, in others, they present dark red, strongly protruding vascular loops.

To the inner side and below, external to the oedematous region of the retina, red choroidal vessels with gray intervacular spaces are visible.



Neuro-Retinitis

C.

Erkrankungen der Netzhaut.

Diseases of the Retina.

Tab. I.

RETINITIS ALBUMINURICA.

Retinitis albuminurica oculi dextri.

H. Fr., 22 Jahre alt, Braupraktikant, aus ganz gesunder Familie stammend, hatte 1879/80 Scharlach bei Diphtherie und im Anschluss daran eine schwere Nierenentzündung durchgemacht. Er genügte seiner Militärpflicht und hielt sich überhaupt für vollkommen gesund. Am 5. I. 94 stellte er sich zur Untersuchung seiner Augen vor, weil er seit einigen Tagen nach längerem Lesen ein lästiges Flimmern vor den Augen bemerkte. Da die ophthalmoscopische und die Harnuntersuchung zweifellos das Bestehen eines Nierenleidens ergab, suchte Patient Aufnahme in die Kuranstalt Neuwittelsbach.

Die interne Untersuchung ergab: Kräftiger Körperbau, sehr guter Ernährungszustand. Lunge frei. Spitzenstoss etwas hebed in 5. Interostalraum innerhalb der Papilllinie. Herzöne rein. Urin enthält $1\frac{1}{2}\%$ Eiweiss bei 1019 sp. Gew.; zahlreiche hyaline und gekörnte Cylinder.

Am 7. III. 94 wurde Patient ungebessert in seine Heimat entlassen, wo er, nachdem er seit August 1895 an einer heftigen Gastroenteritis gelitten hatte, in einem urämischen Anfall am 8. XI. 95 verschied.

Die Section ergab: Rechte Niere in Stadium der Schrumpfung; linke in Stadium der Schwellung mit teilweiser Schrumpfung der Corticalis; Stauungsleber und Stauungsmilz; starke Hypertrophie des linken Ventrikels.

Die am 5. I. 94 vorgenommene Untersuchung der Augen ergab: Beiderseits gleicher Befund.

Links: E. S $\frac{3}{4}$.

Rechts: E. S $\frac{3}{4}$; feinsten Druck beiderseits.

Die auffallendsten Veränderungen bietet die Gegend der Macula lutea durch das Auftreten einer unvollkommenen Sternfigur. An den inneren und unteren inneren Rand eines 2 papillenbreit nach aussen und etwas nach unten vom Sehnerv gelegenen, nach innen dunkelroten, nach aussen etwas helleren Centrums setzen sich gelblichweisse, fettigglänzende Strahlen von verschiedener Länge und Form an. Während einzelne derselben kaum den doppelten Durchmesser einer gesunden Netzhautvene zeigen, sind andere von über 1 Papilllänge. Die meisten reichen bis zum inneren dunklen Macularand heran, um hier, meist mit kolbigen Anschwellungen,

scharf abzusetzen. Einzelne Radien von verschiedener Länge tauchen aber in Zwischenräume zweier benachbarter auf, ohne eine Fortsetzung zum dunklen Rand der Macula zu finden. Viele der Strahlen zeigen auch in ihrem Verlaufe da und dort eine leichte spindelförmige Anschwellung; die meisten enden nach innen und unten innen zu spitz, nur einzelne biegen sich etwas um; ein Strahl krümmt sich sogar hakenartig nach oben.

Über die beschriebenen Radien ziehen die Netzhautgefässe ohne Unterbrechung hinweg. Um das innere und untere innere Ende der Strahlen sind zahlreiche kleine, rundliche oder längliche gelbliche Fleckchen zerstreut, von welchen einzelne deutlich die Tendenz zu radförmiger Anordnung zeigen.

Während der innere und untere innere Rand der dunklen Netzhautmitte durch den kolbigen Ansatz der Radien bestimmt markiert ist, erscheint der obere äussere Rand durch eine schmale hellgelbliche Sichel scharf begrenzt, deren äussere Contouren ein gradförmiges Hof umgibt.

In den dunkelsten Partien der Macula nach unten innen in unmittelbarer Nähe des Beginnes einzelner Radien ahnt man ein paar gelbrote runde Flecke durch.

Die temporale Sehnervenhälfte zeigt eine ausgesprochene bläuliche Verfarbung, während die nasale Hälfte vollkommen normal erscheint. Die Optikusgrenzen sind leicht verschleiert durch einen hellen, zarten, silbergrauen Ton in den umgebenden Netzhautpartien.

Sämtliche Netzhautgefässe, Venen wie Arterien, namentlich aber letztere, sind bedeutend verdünnt, zeigen aber nirgends eine Wanderkrankung oder eine Unterbrechung ihres Verlaufes. $\frac{1}{2}$ papillenbreit nach aussen aussen vom Sehnervrand findet sich eine frische, spindelförmige Netzhautläsion. $\frac{1}{2}$ papillenbreit von der Mitte des äusseren Sehnervrandes, gerade oberhalb der Teilungsstelle einer macularen Vene, liegen zwei kleine, hanfelförmige, gelblichweisse Fettkörper. Nach oben aussen von der Macula setzen sich an die Ränder eines Netzhautgefässes gelbe, glanzlose Streifen an. Nach oben, innen und unten vom Sehnerv sieht man einzelne grosse Aderhaufgefässe mit hellgrauen, breiten Intervascularräumen, während man nach aussen oben, aussen und aussen unten vom Optikus dieselben wie durch ein ganz leichtes zartes Odem der Netzhaut hindurch nur ahnt.

H. Fr., 22 years old, assistant in a brewery, belongs to a healthy family; in 1879—80 was ill with diphtheria and scarlet fever and subsequently with severe nephritis. He served his time in the army and considered himself quite healthy. He consulted me on Jan. 5, 1894, as he had been troubled for several days with disagreeable glimmering before the eyes after prolonged reading. As the ophthalmoscopic condition and urinary analysis proved the existence of kidney-disease, the patient entered the hospital at Neuwittelsbach.

The medical examination showed: Strong development, well-nourished. Lungs normal. Apex-beat accentuated, in the 5 intercostal space infernal to papillary line. Heart sounds clear. Urine contains $1\frac{1}{2}\%$ albumen, Sp. gr. 1019, numerous hyaline and granular casts.

Patient was discharged unimproved, on March 7, 1894. In August 1895 he began to suffer with a severe gastro-enteritis and died during a uraemic attack on Nov. 8, 1895.

The autopsy gave: Right kidney in stage of contraction, the left kidney in stage of enlargement with partial contraction of the cortex; congested liver and spleen; marked hypertrophy of left ventricle.

The examination of the eyes on Jan. 5, 1894, resulted as follows:

The same condition on both sides.

Left: E. V = $\frac{3}{4}$.

Right: E. V = $\frac{3}{4}$; finest print on both sides.

The most striking change is the appearance of an incomplete star-figure in the macular region. From the inner and lower inner margin of a round area, yellowish-white rays of fatty lustre and of various form and length extend outwards. This area lies 2 papilla-diameters external and somewhat below the papilla. Its inner half is dark red, the outer is light red. The rays vary in length from twice the breadth of a larger retinal vein to more than the diameter of the disc. They usually extend to the inner dark,

macular margin and end there with a club-shaped swelling. Some radii of varying length appear in the spaces between two neighboring rays and do not extend to the macular border. Many of the rays present a fusiform swelling in their course; they usually end sharp below and hook upwards; some describe a slight curve, and one ray is bent hook-like upwards.

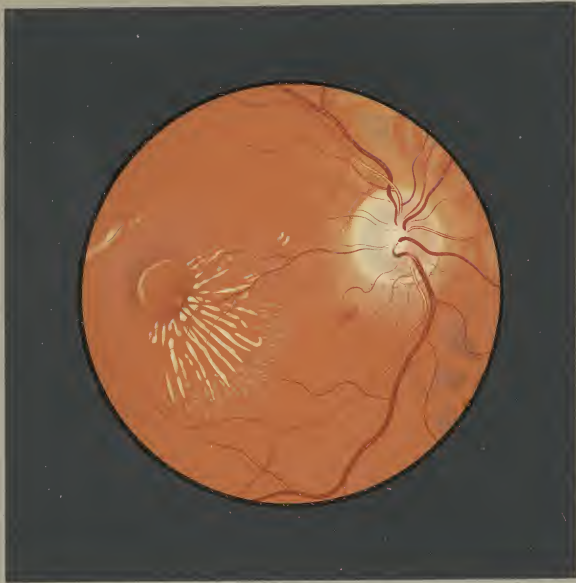The retinal vessels pass uninterrupted over these rays. At the inner and lower inner end of the rays there are numerous small, round or oblong yellow spots, some of which are arranged radially.

While the inner and lower inner border of the dark red center is sharply defined by the thickened ends of the rays, the upper outer border is outlined by a sharp, yellow crescent whose outer boundary is surrounded by a grayish-red area.

In the darkest part of the macula, in the lower and inner part adjoining the commencement of the rays, a few yellowish-red, round spots appear indistinctly.

The temporal half of the disc shows a bluish-white discoloration, while the nasal half appears entirely normal. The margins of the disc are faintly veiled by the delicate light silver-gray shade in the surrounding parts of the retina.

All retinal vessels, veins as well as arteries especially the latter, are decidedly diminished though nowhere show a disease of their walls or an interruption in their course. There is a recent, fusiform retinal hemorrhage $\frac{1}{2}$ of a papilla-diameter below and external to the discal border. Two small yellowish-white fatty deposits of dumb-bell form lie $\frac{1}{2}$ a papilla-diameter from the middle of the outer border, just at the bifurcation of a macular vein. Above and externally from the macula, yellow lustreless streaks attach themselves to the borders of a retinal vessel. Above, internally and below the disc, several large choroidal vessels with broad light-grayish intervascular spaces are visible, while externally and above, externally, and externally and below the disc, these vessels are rendered indistinct owing to a delicate oedema of the retina.



Retinitis pigmentosa

C.

Erkrankungen der Netzhaut.

Diseases of the Retina.

Tab. IX.

EMBOLIA ARTERIAE CENTRALIS RETINAE.

Embolia arteriae centralis retinae oculi sinistri.

N. J., 35 Jahre alt, Poleier, früher immer gesund, machte vor 3 Jahren Influenza durch. Am 26. X. 94 erkrankte er an Gelenkrheumatismus, an welchem er über 2 Monate zu leiden hatte. Anfang Februar 1895 befiel ihn ein 5 Wochen dauerndes Recidiv, wobei namentlich in den ersten Wochen starke Herzbeklemmungen auftraten. Am 28. VI. 3 Uhr Nachmittags erblindete er plötzlich vollkommen auf dem linken Auge während der nicht anstrengenden Arbeit des Aufstetzens von Spulen.

Am Tage seiner Aufnahme, 2. VII., dem fünften nach seiner Erblindung und bei wiederholter interner Untersuchung konnte nur eine leichte Hypertrophie des linken Ventrikels und stärkere Accentuierung des zweiten Aortentones constatirt werden. Urin eisweisfrei.

Rechtes Auge: E. S. = $\frac{5}{6}$, ophthalmoscopischer Befund negativ.

Linkes Auge: E. S. = 0 Medien rein.

Den Sehnerv umgibt ein breiter, milchigweisser Hof, der die Sehnervengrenzen vollkommen verdeckt; nur ein schmaler roterter Ring innerhalb dieses Hofes, ein weisses Centrum umschliessend, verräth den Sehnervencintritt. In der Mitte des oberen mutmasslichen Sehnerventrandes setzt mit gebogenem Ende die unter allen um den Sehnerv austretenden Gefässen am deutlichsten sprechende Vena temporalis sup. ab. Von dieser zieht sich geradlinig ein schmaler roter Faden nach abwärts und etwas nach auswärts, der annähernd in der Gefässfurte in ein kleines rotes Dreieck übergeht, dessen innerer Winkel in einen dünnen Faden sich auszieht und mit einer strahligen Figur in der Mitte des unteren Sehnerventrandes, möglicherweise einer Blutung, in scharfbarer Verbindung steht. Diese Figur hat ein oberes kolbiges Ende, breiter als eine Netzhaute. Nach unten ausgeben zwei kurze Radialen ab, ohne eine weitere sichtbare Fortsetzung zu finden; zwei weitere Radialen, die in verschleierten Verläufe nach unten ziehen und von denen einer leicht spindelförmig anschwillt, gehören der Arteria und Vena temporalis inf. an.

Oberrhalb dieses roten Fleckes gewahrt man in der Mitte des Sehnervs zwei schmale kurze rote Linien, winklig zu einander gebrochen. Alle geschilderten, offenen Netzhaufgefässen angehörige Details erscheinen so unbestimmt, dass über ihren Zusammenhang mit dem peripheren Gefässverlauf nichts Sicheres gesagt werden kann.

Die merkwürdigste Veränderung findet sich an Stelle der Macula lutea. Diese stellt ein grosses, horizontales Oval dar, beträchtlich grösser als der Sehnervencintritt. In seiner ganzen Ausdehnung erscheint dasselbe in einem eigentümlichen hellen, blau-

grünlichen Farbentone, der nach aussen und unten aber um einige Nuancen gesättigter ist. Nur nach unten ausser glaubt man die Andeutung eines Reflexringes zu sehen. Eine besondere Zeichnung ist innerhalb des grünen Fleckes nicht wahrnehmbar und nur etwas nach unten ausser vom Centrum des Ovals liegt ein rundlicher graugrünlischer Fleck, amähernd von der Grosse der Foveola. Nasalwärts und temporalwärts von diesem Flecke, aber nicht mit ihm im Zusammenhang stehend, sieht man je einen spindelförmigen graugrünen Streifen scheinbar als Fortsetzung und Ende eines je von oben und unten kommenden Maculargefässes. — In breiter Zone dehnt sich um den grünen Maculaefleck eine ziemlich intensive weissgelbliche Trübung aus, die nach innen mit dem milchigen Hofe um den Sehnerv confluiert. Von diesem Untergrunde heben sich in den macularen und paramacularen Partien zahlreiche Netzhaufgefässe ab, aber alle in dem gleichen roten Farbentone, sodass man durch die Farbe allein Arterien und Venen nicht von einander unterscheiden könnte. Nur bei den grösseren aus dem Sehnerv austretenden Gefässen, die mit Ausnahme der Vena temp. sup. spitz enden, kann man Arterien und Venen differenzieren. Sämtliche Gefässe erscheinen ganz flach ohne Reflexstreifen mit verschwommenen Conturen und ohne irgend ein wahrnehmbares Pulsphänomen. Einzelne namentlich kleinere Gefässe sind durch die Netzhauftrübung verdeckt oder nur verschleiert.

Während einer 11tägigen Beobachtungsdauer traten im geschilderten Bilde relativ wenige Veränderungen ein.

Am 4. VII. eine kleine Blutung in geringerer Entfernung nach unten ausser vom Sehnerv; am 7. VII. eine solche gerade am unteren Rande des grünen Maculaefleckes; am 8. VII. eine kleine weitere Blutung in der Nähe des äusseren Macularandes; am 10. VII. eine solche nach oben ausser vom Sehnerv.

Am 8. VII. hatte sich der von der Vena temp. sup. nach unten ausziehende Faden bedeutend verbreitert und mit venösem Blute gefüllt, war also offenbar die centrale Fortsetzung der Vena temp. sup. Der medianwärts davon verlaufende durch seine hellere Färbung offenbar arterielle, winklig gekrümmte Faden liess sich ebenfalls, wenn auch unbedeutend verbreitert und stand durch ein dünnes, durch die Netzhauftrübung hindurch eben wahrnehmbares Fädchen mit dem horizontal am oberen Macularand hinstreichenden Gefässe in Verbindung.

Seit seiner Entlassung 12. VII. hat sich Pat. leider nicht mehr vorgestellt.

N. J., 35 years old, Polisher, always healthy until 3 years ago when he suffered an attack of influenza. On Oct. 16, 1894 he was taken ill with articular rheumatism, lasting two months. In the beginning of February 1895, he suffered a relapse of 5 weeks duration and with marked oppression of the heart during the first weeks. At 3 o'clock in the afternoon of June 28, he suddenly became completely blind in the left eye while he was quietly setting up spools.

On July 2, the day of admittance and the fifth day after the loss of sight, a slight hypertrophy of the left ventricle and abnormal accentuation of the second aortic sound were found; repeated subsequent examinations gave the same result. The urine contained no albumen.

Right eye: E. V. = $\frac{5}{6}$ ophthalmoscop. negative.

Left eye: E. V. = 0. Media clear.

The papilla is surrounded by a broad, milky-white area completely obscuring the margins of the disc; a narrow, pinkish-red ring within this area and embracing a white center discloses the entrance of the optic nerve. In the middle of the presumable upper papillary border the sup. temporal vein breaks off with a rounded extremity; this vein is the most distinct of the vessels which appear about the papilla. From this extremity a narrow red thread passes downwards and somewhat outwards in a straight line to join a small red triangle situated approximately at the vessel-entrance. Commencing at the inner angle of this triangle, another thin thread passes to the middle of the lower papillary border, where it seems to communicate with a radiating figure, possibly an extravasation of blood. The upper end of this figure has a club-shape and is broader than a retinal vein. Two short radii are seen to proceed in a downward and outward direction for a short distance. Two further radii pursuing an indistinct course downwards, appear to be the inf. temporal art. and vein; one of these presents a slight fusiform enlargement.

Above this red spot, in the middle of the papilla there are two short red lines, which meet at an angle. The details of these evidently retinal vessels, which have just been described, are of such an indefinite character that it is impossible to estimate their connection with the peripheral vascular distribution.

The macular region presents the most marked changes. There appears a large horizontal oval, considerably larger than the papilla.

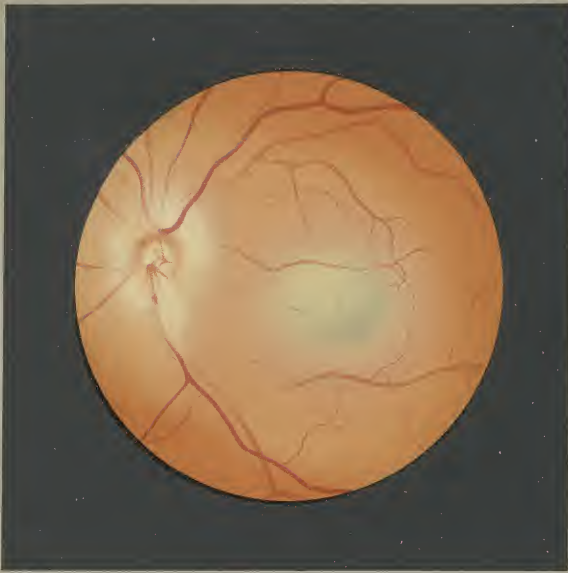In its entire extent this area appears of a peculiar light bluish-green tint; in the lower and outer part, the color is somewhat deeper in hue. Below and externally a part of the reflex ring is indistinctly visible. With the exception of a rounded grayish-green spot, of about the size of the foveola, situated below and external to the center, this oval area shows no further markings. On both the nasal and the temporal side of this spot there is a fusiform grayish-green stripe which is not connected with it and is evidently the continuation and ending of a macular vessel coming from above and below. — There is a broad hazy zone of an intense whitish-yellow color surrounding this green spot in the macular region; to the inner side it adjoins the milky area about the papilla. In the macular and paramacular regions, numerous retinal vessels appear in contrast to this background; it is however impossible to distinguish between arteries and veins, as they are all of the same red color. In this respect only, the larger vessels of those emanating from the papilla, can be differentiated. All of these vessels have pointed ends except the sup. temporal vein. They all appear flattened, without reflection; their outlines are indistinct and there is no pulsation. Some of the vessels, especially the smaller ones, are hidden or veiled in the clouded regions of the retina.

During the next 11 days the following slight changes were observed in the above picture:

Small extravasations of blood appeared on July 4, a short distance below and external to disc; on July 7, a similar one just at the lower inner margin of the green macular spot; on July 8, another near the outer macular border; on July 10, one above and external to the disc.

On July 8, the thread passing downwards and outwards from the sup. temporal vein had become much broader and filled with venous blood; thereby it appeared to be the central prolongation of the sup. temporal vein. The thread situated internally to this and bent at an angle, is presumably an artery on account of its lighter color; this has also become broader, though to a slight degree and communicates with a vessel passing horizontally along the upper papillary margin, by means of a faint line which is just recognisable through the hazy retina.

After his discharge 12. VII. the patient did not return.



Gr. 10/10.

Embolia arteriae centralis retinae.

C.

Erkrankungen der Netzhaut.

Diseases of the Retina.

Tab. XIII.

THROMBOSIS VENAE TEMPORALIS SUPERIORIS.

C. Tab. XIII.

Thrombosis venae temporalis superioris oculi dextri.

M. J., 43 Jahre alt, Gastwirt, erlitt vor 2 Monaten plötzlich während eines heissen Bades eine bedeutende Einbusse des Sehvermögens des rechten Auges. Ausser einer vor zwei Jahren durchgemachten Lues war Pat. stets gesund gewesen.

Eine am Tage seiner ersten Vorstellung am 24. X. 1894 vorgenommene interne Untersuchung ergab eine mässige Herzhypertrophie und Myodegeneration, geringe Vergrösserung von Leber und Milz als wahrscheinliche Folge einer mässigen Stauung im Kreislauf und eine Narbe am Penis.

L. Auge: E S $\frac{3}{4}$ Pr. 1. 5 D.

R. Auge: E S $\frac{2}{12}$.

Gesichtsfeld normal.

Brechende Medien rein.

Einen grossen Theil des Augenhintergrundes zwei Papillen nach aussen vom Sehnerv an der Macula lutea beginnend und nach aussen oben bis gegen den Aequator sich hinziehend, bedecken zahlreiche Blutungen, die offenbar dem Verbreitungsbezirke der vena temporalis superior angehören. Der Hintergrund sieht in einem Areale, das begrenzt wird von einer gerade von oben herabziehenden und einer macularen Vene, ganz rot gefleckt aus. Nur wenige Blutherde liegen isolirt; die meisten confluieren durch zackige Ausläufer miteinander. Sie haben keine bestimmte Form und wechseln in ihrer Grösse von punktförmigen Blutungen bis zu kleinen Blutlachen. Sie haben einen Stich ins Bräunliche, viele erscheinen tief carminrot. Einzelne der grösseren Blutherde umschliessen hellgraue Inseln.

Ein auffallendes Verhalten zeigen die Netzhautgefässe in dem von Blutungen besetzten Sector des Hintergrundes. In ihrem peripheren Teile schwer sichtbar, von zwei spindelförmigen Blutungen

umgeben zieht rasch breiter werdend und sich schlingelnd eine auffallend starke Macularvene zur Papille in einen Venenstamm, in den auch eine gerade von oben herabkommende, gegen das papillare Ende zu leicht gewollte, grössere Vene übergeht. In diese Vene mündet mit dunkler, trichterförmiger Erweiterung ein dünner dunkelroter gestreckter Faden, als dessen Fortsetzung man auf eine kurze Strecke zwischen zahlreichen Blutungen einen tiefroten, etwas breiteren, vollen Strang gewahrt, dessen weiterer Verlauf aber durch Blutungen vollständig gedeckt wird (thrombosierte vena temporal. sup.). Ein breiter Saum von der Farbe des Hintergrundes begleitet ihn.

Die Arteria temporalis superior beschreibt gerade vor dem dünnen venösen Faden am papillaren Ende der oberen äusseren Blutungen eine stark vorspringende Gefässschleife mit prägnantem Reflexstreifen.

Ihr nach oben ziehender Seitenast ist nur streckweise von Blutungen umhüllt, während ihr Hauptstamm, wohl in seiner grössten Ausdehnung von Blutungen verdeckt, nur da und dort durch stärker vorspringende, mit Reflexstreifen versehene Schlingen seinen Verlauf verliert.

Zwischen der Gefässgabel einer Macularvene sitzt ein Herd kleiner rundlicher oder bisquitförmiger, weisslicher, fettglänzender Flecken.

Der Sehnerv ist normal. Auffallend sind nur die starken Reflexstreifen an allen grösseren, auch nach abwärts ziehenden Arterien. Das intensive Rot des Hintergrundes geht gegen die Partien um den unteren und unteren inneren Sehnervenrand in ein helles Gelbrot über, in dem mit ganz verschwommenen Contouren kleine, zahlreiche, rundliche, weissliche Stippchen sichtbar sind (Drusen der Glaslamelle?).

M. J., 43 years old, landlord; 2 months ago while taking a hot bath suddenly suffered a considerable loss of sight in his right eye. Except for an attack of syphilis 2 years ago, patient has always been in good health.

Examination of the patient on the day of his first visit Oct. 24, 1894, showed: moderate hypertrophy and fatty degeneration of the heart, slight enlargement of liver and spleen, presumably due to a congestive disturbance of the circulation, and a scar on penis.

L. eye: E. V = $\frac{3}{4}$ Pr. 1.5 D.

R. eye: E. V = $\frac{2}{12}$.

Field normal.

Refracting media clear.

A large part of the fundus oculi, 2 papilla-diameters external to the disc, commencing at the macula lutea and extending in an outward and upward direction to the equator, is covered with numerous hemorrhages which evidently belong to the area of distribution of the sup. temporal vein. The fundus, in an area bounded by a vein running vertically and a macular vein, appears mottled with red blotches. The extravasations of blood rarely lie isolated; they usually communicate with jagged projections. They have no definite form and vary in size from punctate hemorrhages to small pools of blood. They have a brownish hue, may appear dark carmine-red. Some of the larger extravasations surround light grayish islands.

The retinal vessels present a striking appearance in the sector of the fundus which is covered with hemorrhages. An unusually large macular vein is hardly visible in its peripheral part, then

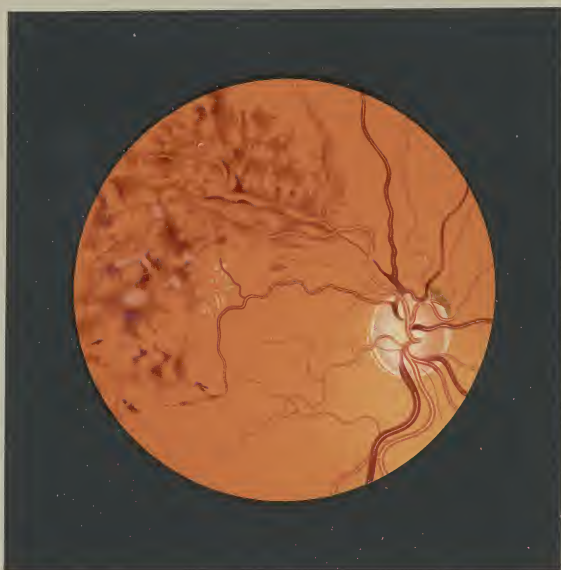surrounded by 2 fusiform hemorrhages it rapidly becomes broader and tortuous in its course to the papilla, and forms a venous trunk with a vein which descends vertically and which becomes broader and wavy just above the junction.

Between these two lies the thrombosed sup. temporal vein. At its origin and in the greater part of its course, this vein is either completely hidden by the hemorrhages or appears as a dark red, wavy strand between the extravasations, then after running for a short distance as a thin, dark red thread, it joins the vertically running vein, with a dark funnel-shaped central portion. It is accompanied, in a part of its course, by a broad seam of the color of the fundus.

The sup. temporal artery describes a strongly projecting vascular loop with marked reflection, directly on the thread-like vein at the papillary end of the upper and outer hemorrhages. It gives off a branch which runs upwards and is only in places covered with hemorrhages; the main artery in its further course is generally hidden by the extravasations, and its position can only here and there be detected by the prominent vascular loops with reflex-streaks.

Between the bifurcating branches of a macular vein there is a group of small, round white spots of fatty lustre.

The papilla is normal. All of the larger arteries, even those running downwards, present very striking reflection. The deep red of the fundus changes to a light yellowish-red in the region at the lower and lower inner papillary border, where many, small, round, white dots appear indistinctly (excrescences of the lamina vitrea?).



Thrombosis venae temporalis superioris

C.

Erkrankungen der Netzhaut.

Diseases of the Retina.

Tab. XIV.

ENDARTERITIS. NEURITIS OPTICA.

Enderarteriitis. Neuritis optica oculi dextri.

L. J., 63 Jahre alt, Schreiner, seit Jahren dem Potatorium ergeben (3—6 Liter täglich), litt schon vor 6 und 4 Jahren an einer bedeutenden Schwellung der Beine. Vor 3 Jahren bemerkte er unter heftigen Schmerzen den Abgang von mehreren Steinen im Urin. Seit Beginn des Jahres 1894 trat auch eine allmähliche Abnahme des Sehvermögens des rechten Auges ein. Wegen heftigen Herzklopfens, Atembeschwerden, starker Schwellung der Beine und des Skrotums suchte Patient im Mai 1894 Aufnahme ins Krankenhaus links der Isar. Bei der am 23. und 25. V. erfolgten klinischen Demonstration des Patienten wurde konstatiert:

Sehr erhebliches Anasarca der unteren Extremitäten, des Skrotums, Präputiums. Respiration frequent, dyspnoisch; stark ausgesprochener Venenpuls an der jugularis ext.; bedeutende Struma. Starke Hypertrophie des linken Ventrikels und Verbreiterung des Herzens nach rechts. Harn enthält grosse Mengen von Eiweiss: 2⁰/₁₀₀. Im Harnsediment: hyaline und einzelne granulirte Cylindern, zugleich viele Nierenepithelien und Leucocyten.

Ohne Agonie plötzlicher exitus letalis. 23. VI. 94.

Leichenbefund: Chronische Nephritis (Stauungs-Schrumpfniere) mit Steinbildung im rechten Nierenbecken. Kleine, atrophische linke Niere, grosse Stauungsniere mit beginnender Schrumpfung rechts. Hochgradige Hypertrophie des rechten und linken Herzens. Aortaklappen nicht schlussfähig. Allgemeiner Hydrops und Stauungsinduration der Leber und Milz. Atrophie des Gehirns. Sklerose des Schädeldaches. Leichtes Spitzencirrhose.

Die zuerst am 14. III. 94 vorgenommene Untersuchung der Augen hatte folgenden Befund ergeben:

L. Auge: E. S ¹/₄ Pr. 3 D.

Ophthalmoscopischer Befund negativ.

R. Auge: E. S ²/₆₀ mühsam.

Nur ein schmaler, annähernd nierenförmiger Bezirk des Gesichtsfeldes nach oben (vom 10°—25°), nach innen (vom 15°—50°), nach aussen (vom 20°—40°) erhalten.

Brechende Medien rein.

Der Schnerv unbestimmt contournirt, ohne Bindegewebs- und Aderhautring, kaum angeleiteter weisser Gefässfortsatz, aber ohne merkliche Schwellung scheint seine Grenzen etwas in das benachbarte Netzhautgewebe hinauszuschieben. Seine centralen Partien sind intensiv rot, die Randpartien hellgrauröthlich. Von den massenhaften Rändern der Papille strahlen ganz zarte, lange, gelblichgraue Fäden in die umgebenden Netzhautpartien aus, namentlich längs der Gefässe, diese in ihrem Verlaufe manchmal verschleiert.

Die Venen sind etwas verbreitert, leicht geschlingelt, streckenweise gedeckt verlaufend, an manchen Stellen aber wieder stärker vorspringend, tiefbraunrote Schleifen bildend.

Nur die grösseren Arterienstämme sind, bedeutend verengt, wahrzunehmen, zeigen da und dort deutliche Reflexstreifen, ohne Wanderkrankung. Am unteren äusseren Optikusrand taucht, doppelt rot contournirt, ein grösseres arterielles Gefäss auf, das aber sofort in einen gelblichweissen, gewundenen, nach unten aussen verlaufenden Strang übergeht, der etwas breiter ist als das Anfangsstück der Arterie. In der Mitte dieses Stranges sieht man an zwei Stellen einen ganz dünnen, kurzen roten Faden. Als Fortsetzung dieses gelblichweissen Stranges zieht eine normale Arterie mittleren Kalibers in die Peripherie weiter, während an einer Kurve desselben ein gelblichweisser, scheinbar solider, kurzer Faden nach aufwärts sich abzweigt, ohne eine weitere Fortsetzung zu finden.

¹/₄ papillenbreit nach oben in der Nähe der Art. temp. sup. und ¹/₄ papillenbreit nach innen an einer Vene eine kleine spindelförmige Netzhautblutung.

Der Hintergrund ist um den Schnerv und an den macularen Partien gleichmässig hellgelblichrot; nur da und dort, namentlich um das degenerirte Netzhautgefäss, schimmern wie durch zerrissene Schleier Aderhautgefässe mit den grauerten Intervascularlärräumen durch. Von kleineren Netzhautgefässen sind nur sehr spärliche Netzhautvenen zu sehen.

L. J., 63 years old, joiner, for years addicted to beer (3—6 liters daily); 6 and 4 years ago, suffered from swelling of the legs. 3 years ago patient passed several stones in his urine with severe pain. Since beginning of 1894, the sight in his right eye has gradually failed. In May 1894, patient sought admission to the hospital on the left side of the Isar, on account of violent palpitation, dyspnoea, marked swelling of legs and scrotum. He was examined on May 23, and 25, with the following result:

Marked anasarca of the lower extremities, scrotum and prepuce. Respiration frequent and labored, marked venous pulsation of the ext. jugular vein, considerable thyroid swelling. The left ventricle is hypertrophied and the heart dilated to the right. Urine contains much albumen 2⁰/₁₀₀, hyaline and several granular casts, renal epithelium and leucocytes.

Death occurred suddenly without death-struggle on July 23, 1894. Autopsy: Chronic nephritis, the pelvis of the right kidney contains calculi. Left kidney small and atrophied, the right is large with commencing contraction. Marked hypertrophy of right and left heart. Aortic insufficiency. General oedema and congestive induration of liver and spleen. Atrophy of brain. Sclerosis of cranial vault. Interstitial pneumonia at apices.

The eyes were examined for the first time on March 14, 1894:

L. eye: E. V = ¹/₄ Pr. 3 D. Ophthalmoscop. negative.

R. eye: E. V = ²/₆₀ with difficulty.

The field is contracted to a kidney-shaped area, above from 10°—25°, internally 15°—50°, externally 20°—40°.

Refracting media clear.

The disc is indistinctly outlined, no scleral or choroidal ring, the white vessel-entrance is undefined, the borders without being swollen extend into the neighboring retina. The center is intensely red, the marginal parts are light grayish-red. From the presumable margin of the papilla, delicate long, yellowish-gray striae radiate into the surrounding retina, especially along the vessels sometimes veiling them in their course.

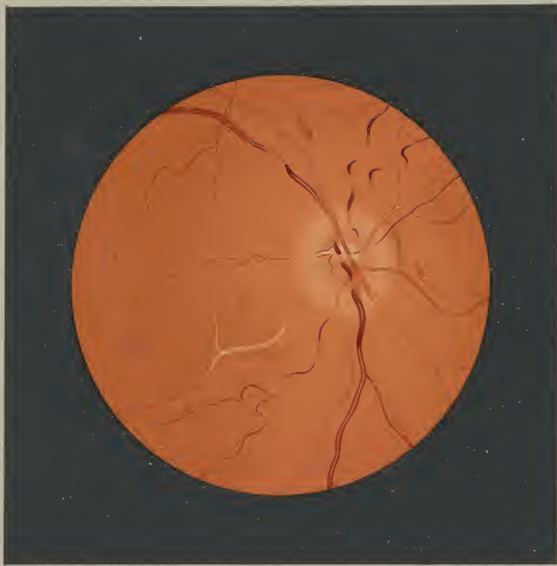
The veins are somewhat dilated, slightly tortuous, in places under cover, again in others protruding in the form of brownish red loops.

The larger arterial trunks alone are visible, decidedly diminished without disease of the walls, in places showing marked reflection. At the lower outer border a large arterial vessel appears with double red contours, and changes immediately to a yellowish-white, tortuous cord which runs downwards and outwards and is somewhat broader than the artery at its commencement. In the middle of this cord a very thin, short red thread appears in two places; a little further on at the curve, a yellowish-white, solid thread-like branch passes upwards and soon terminates. A normal artery of medium calibre is the continuation of this cord and runs to the periphery.

A small, fusiform retinal hemorrhage lies ²/₄ of a papilla-breadth upwards near the sup. temp. art. and another ¹/₄ of a papilla-breadth inwards on a vein.

The fundus about the disc and the macular region, is uniformly light yellowish-red, only in places, especially about the degenerated retinal vessel, do the choroidal vessels with their grayish red intersvascular spaces appear as if through a torn veil. Of the smaller retinal vessels only very few retinal veins are to be seen.

M
1890



Endarteritis. Neuritis optica.

C. Tab. XXIII.

Apoplexia in regione maculae luteae oculi dextri.

N. A., 45 Jahre alt, Schreinersfrau, hatte mit 17 Jahren Lungenentzündung und mit 20 Jahren die Blattern durchgemacht. Seit dem 26. Jahre verheiratet hat sie 10 Geburten, aber alle schwer, nur mit ärztlicher Hilfe überstanden. Vor 11 Jahren wurde sie von Gelenkrheumatismus mit Herzbeutelentzündung befallen, dem seither mehrere Rückfälle folgten. Seit dieser Zeit hat Patientin viel an Asthma und Magenbeschwerden zu leiden. Eine vor 6 Jahren plötzlich aufgetretene linksseitige Gesichtslähmung war sehr rasch zurückgegangen.

Am 9. IV. 95 erblindete sie plötzlich in stark gebeugter Haltung beim Reinigen des Fussbodens.

Am Tage ihrer Vorstellung, am 10. IV. 95, constatirte die interne Untersuchung eine Mitralinsuffizienz mit Hypertrophie und Dilatation des Herzens, geringgradige Stauungsleber; die bestehende Albuminurie bei fehlendem Cylinderbefund ist wahrscheinlich auf den bestehenden Blasenkatarrh zu beziehen.

Linkes Auge:

ES $\frac{1}{2}$ Pr. 1.5 D

Ophthalmosc. Befund negativ.

Rechtes Auge:

ES $\frac{1}{60}$ excentrisch.

Gesichtsfeldaufnahme mit 1 □ Centimetermarke ergibt ein centrales Scotom: oben und unten 5°, innen 3°, aussen 6°; ausserdem bedeutende periphere Einengung; oben 12°, unten 25°, innen 45°, aussen 40°.

Medien rein.

Die Gegend der Macula lutea nimmt eine sehr grosse Blutung von eigentümlicher Anordnung ein.

Die Blutung gruppirt sich um einen dunklen Kern mit einer dunklen Umhüllung. Der erstere ist oval, fast vertical von $\frac{1}{2}$ Papillen-

höhe ziemlich scharf gerändert und tiefbraunrot. Die ihn umschliessende tiefgrauviolette Schale hat ihren längsten Durchmesser von $\frac{1}{2}$ Papillenhöhe von oben aussen nach unten innen. An ihrem äussern und obern Contour springen ganz kurze Zacken aus, während die übrigen Ränder glatt sind und der untere innere Rand verschwommen in die umgebende Blutung übergeht. Die Schale umgibt nach oben, aussen und unten ein heller Hof von der Farbe des übrigen Hintergrundes. Von seinen Rändern strahlen blutrote Radien aus, nach oben kürzer, $\frac{1}{2}$ papillennlang, nach unten länger, 1 papillennlang; ihr centrales Ende ist mehr spitz, das periphere kolbig oder in zwei und drei spindelförmige Enden gespalten. Nur am temporalen Rande ragen einzelne Radien über den Hof in die dunkle Umhüllung des Kernes herein. Nach unten innen fehlen diese radiierten Blutungen. Dafür setzt sich nach dieser Richtung eine grosse diffuse helle Blutung an, die auch noch nach oben zwischen die tiefsteren Radien sich fortsetzt. Die Blutung erstreckt sich, langsam sich verjüngend, über 1 Papillbreite bis über die Vena temporalis inf., diese aber nicht deckend, um sich dann allmählig in das helle Gelbrot des blonden Hintergrundes aufzulösen.

In dieser hellen flächenhaften Blutung liegt eine tiefcarminrote massigere Blutung gerade über der Arteria temporal. inf., diese teils vollständig deckend, teils nur so, dass ihr Reflexstreifen hindurchschimmert. Die Blutung umgibt einen helleren, gelben, rundlichen Fleck. An ihren nasalen Rändern gewahrt man 5 kurze parallel und radiär zur Papille verlaufende rote Streifen.

Der Sehnerv scharf gerändert; seine nasale Hälfte rötlich, seine temporale ganz ausgesprochen hellblaugrau. Die grösseren Netzhautgefässe sind von normalem Caliber; kleinere Netzhautgefässe sind aber nur äusserst spärlich wahrzunehmen.

In den dem Sehnerveneintritt benachbarten Partien des blonden, nicht chagrinirten Hintergrundes tauchen einzelne Aderhautgefässe auf.

N. A., 45 years old, wife of cabinet-maker, had pneumonia at 17, small-pox at 20. She married when 26 years old and has given birth to 10 children; the labors were all difficult and required medical aid. 11 years ago, she was taken ill with articular rheumatism and pericarditis, which has relapsed several times. Since then, patient has also suffered considerably with asthma and gastric disturbance. Six years ago, a left-sided facial paralysis set in suddenly, but soon disappeared.

On April 9, 1895, while scrubbing the floor in a stooping position, she suddenly became blind.

On April 10, 1895, the day of her first visit, an examination showed the following condition: mitral insufficiency, hypertrophy and dilatation of heart, moderately congested liver; albuminuria without casts, probably due to the existing cystitis.

Left eye:

E. V = $\frac{1}{2}$ Pr. 1.5 D.

Ophthalmosc. negative.

Right eye:

E. V = $\frac{1}{60}$ excentric.

Examination of field with a squ. centimeter object showed a central scotoma: sup. and inf. 5°, int. 3°, ext. 6°; in addition, considerable peripheral limitation; sup. 12°, inf. 25°, int. 45°, ext. 40°.

Media clear.

The macular region is occupied by a very large hemorrhage of peculiar arrangement.

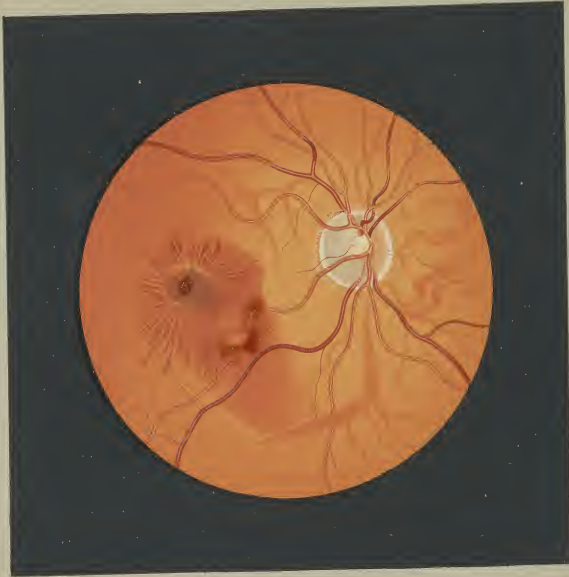The hemorrhage is grouped about a dark area containing a dark nucleus. The latter is oval, measures vertically almost $\frac{1}{2}$ of a papilla, is rather sharply-defined, and of a deep, brownish-red color. The area, which, immediately surrounds it, is deep, grayish-

violet and in its broadest part, from above outwards to below inwards, measures $\frac{1}{2}$ of a papilla. At the outer and upper margin there are short, sharp projections; otherwise the border is even and in its lower and inner part merges indistinctly with the surrounding extravasation of blood. Above, externally and below this area, there is a bright zone of the color of the fundus. Many blood-red streaks are arranged radially about this zone; above they are short, $\frac{1}{2}$ papilla long, and below longer, 1 papilla long. Their central end is somewhat pointed, and in the periphery temporal margin several radii cross the paler zone and project into the dark area. These radiating hemorrhages are wanting below and internally; their place is taken by a large, diffuse pale extravasation which extends upwards in between the deep red radii. The hemorrhage, slowly becoming less broad, extends more than 1 papilla in breadth downwards, beyond the inf. temporal vein without covering it, and gradually changes to the light yellowish color of a blonde fundus.

A deep carmine-red, massive hemorrhage is situated in this pale, superficial extravasation, directly on the inf. temp. artery partly completely covering it, partly still permitting the reflection to shine through. The hemorrhage surrounds a lighter yellow, round spot. At its nasal border 5 red, parallel streaks, are visible, arranged radially to the papilla.

The disc is sharply-outlined; its nasal half is red, the temporal half distinctly light bluish-gray. The larger retinal vessels are of normal caliber, the smaller ones are very scanty.

In the parts adjacent to the disc, several choroidal vessels appear in the fundus which is of a pale color and not spotted.



Apoplexia in regione maculae luteae.

D.

Erkrankungen der Aderhaut.

Diseases of the choroid.

Tab. II.

CHORIOIDITIS DISSEMINATA.

D. Tab. II.

Choroiditis disseminata oculi dextr.

R. K., 47 Jahre alt, Maurersfrau, hereditär nicht belastet, aber bis zu ihrer Entwicklung scrophulös, wurde mit ihrem 15. Lebensjahre menstruiert. In gleichem Alter machte sie Typhus durch. Seit ihrer im 22. Lebensjahre erfolgten Verheiratung hatte sie 8 Kinder geboren. Vom 4. XII. 1894 bis Anfang März 1895 war sie von einem heftigen Gelenkrheumatismus befallen. Schon im Februar 1895 trat eine allmähliche Abnahme des Sehvermögens ein, wesswegen sie am 14. III. 95 augenärztliche Hilfe suchte.

Eine am gleichen Tage vorgenommene interne Untersuchung ergab: Mitralinsuffizienz, chronischen Gelenkrheumatismus, Phthisis apic. dextr. u. Polyurie (spec. Gewicht 1001) wahrscheinlich durch Schrumpfnieren bedingt.

Beiderseits: S $\frac{3}{60}$;
mit + 2.5 S $\frac{3}{60}$;
mit + 4 auf 25 ct. Sn. 125.

Rechtes Auge:

Kleines centrales Scotom: oben 3°, unten 5°, innen 4°, aussen 3°; ausserdem periphere Einengung: oben 11°, unten 8°, aussen 11°, innen 20°.

Medien rein.

Der Augenhintergrund vom Sehnerveneintritt bis in die äusserste Peripherie erscheint stark gefleckt, teils durch weisse und gelbliche Herde, teils durch schwarze Pigmenthaufen. Während vereinzelte kleinere dieser Herde schon in der nächsten Nähe des Sehnerveneintrittes auftreten, gruppieren sich grössere weisse Plaques erst durch eine schmale Zone vom Opticus getrennt um diesen herum. Ihre Grösse wechselt innerhalb ganz bedeutender Grenzen.

Von Herden, nicht viel grösser als der doppelte Durchmesser einer grösseren Netzhautvene, bis zu Plaques von der Grösse des Sehnervs kommen alle möglichen Zwischengrössen vor. Im Allgemeinen überwiegt die rundliche oder ovale Form; einzelne erscheinen gelappt, offenbar durch Confluenz benachbarter Herde. Der grösste Teil der Fläche dieser Plaques ist weiss; von diesem Untergrunde heben sich aber fast auf allen Herden mehr minder scharf gezeichnete Aderhautgefässe der verschiedensten Grösse und Verlaufsrichtung, aber ohne Wanderkrankung, ab.

Die meisten der weissen Flecke sind entweder in ihrer ganzen Circumferenz schwarz gerändert oder nur teilweise schwarz eingesäumt; das Pigment ist stellenweise sehr stark angehäuft. Manchmal überqueren Pigmentspangen die ganze Breite eines Plaques oder regellose Pigmentklumpen liegen den weissen Herden auf; namentlich in der Gegend der Macula lutea fällt ein grosser schneckenförmiger Pigmenthaufen auf. Die meisten der beschriebenen atrophischen Stellen umgibt ein mehr minder breiter hellgelbroter Saum, der zu einer grösseren Fläche sich auflöst, wenn die Säume benachbarter Plaques ineinander fliessen. Manchmal geben diese Säume noch Fortsätze ab, die wieder seitliche Sprossen treiben können. Zwischen ihnen und den Herden erscheint der Hintergrund tief braunrot und fein chagriniert, entsprechend der brünetten Farbe der Patientin.

Die Netzhautgefässe von normalem Kaliber ziehen ununterbrochen über die weissen Plaques und die Pigmentherde weg. Der Sehnerv, etwas heller, wenigstens in seiner temporalen Hälfte, ist nach oben, aussen und unten von einem schmalen verschwommenen, gelblichweissen Hof umgeben, in dem einzelne Pigmentherde liegen.

R. K., 47 years old, wife of brick-layer, no hereditary taint, though in her youth was scrophulous; commenced to menstruate at 15. In the same year she had typhoid fever. She married at 22 and has given birth to 8 children. From Dec. 4, 1894 to March 1895, she was ill with a severe articular rheumatism. In Feb. 1895 her eye-sight began to fail gradually, and on March 14, 1895 she sought specialistic aid.

The examination on the same day showed: mitral insufficiency, chronic articular rheumatism, phthisis in the right apex, and polyuria, probably due to contracted kidneys.

On both sides: V = $\frac{3}{60}$.
with + 2.5 D. V = $\frac{3}{60}$.
with + 4 D. Sn. 125 in 25 cm.

Right eye:

Small central scotoma: sup. 3°, inf. 5°, int. 4°, ext. 3°, in addition, peripheral limitation: sup. 11°, inf. 8°, ext. 11° int. 20°.

Media clear.

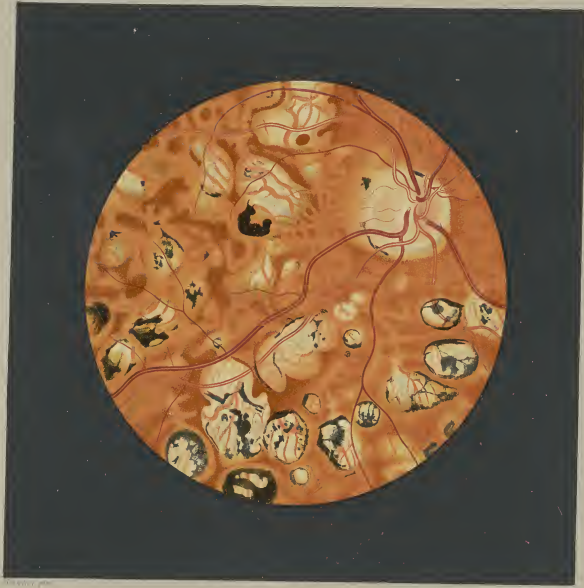The fundus from the disc to the extreme periphery is mottled, partly with white and yellow spots, partly with accumulations of black pigment. Isolated, small spots appear in the immediate proximity of the disc, though the large white patches seem to be separated from the disc by a narrow zone. Their size varies within considerable limits. Commencing with spots no larger than twice

the diameter of a large retinal vein, they appear in all forms to patches of the size of the papilla. In general, the round or oval shape predominates; some appear lobular, evidently from the confluence of neighboring patches. The surface of the patches is principally white, on this background more or less sharply-defined choroidal vessels generally appear in striking contrast. These vessels are of various size and course, and show no disease of the walls.

Most of the white spots are completely or only partially surrounded by a black border; in places there are large accumulations of pigment. Sometimes strands of pigment cross over the broadest part of a patch, or pigmentary deposits lie irregularly on the white areas; in the macular region a large spiral deposit is especially conspicuous. Most of these atrophic patches are surrounded by a light yellowish-red seam of varying breadth, which forms larger spaces where the seams of adjoining patches communicate. Occasionally these borders have branches, which in turn may give off lateral processes. Between the borders and the patches the fundus appears dark brownish-red and finely stippled, in keeping with the dark complexion of the patient.

The retinal vessels are of normal caliber, and pursue their course uninterrupted over the white patches and pigmentary deposits. The disc is somewhat paler, at least in its temporal half, and is surrounded at the upper, inner and lower sides by a narrow, indistinct, yellowish-white zone, which contains a few spots of pigment.

F. V. V.
1862



Choroiditis disseminata

D.

Erkrankungen der Aderhaut.

Diseases of the choroid.

Tab. V.

CHORIO-NEURITIS.

D. Tab. V.
Chorio-Neuritis oculi dextri.

K. A., 20 Jahre alt, früher stets gesund, setzte sich im März 1893 durch Barfußgehen während der Menses einer intensiven Erkältung aus.

Die Periode cessierte sofort und es trat eine sehr rasch sich steigende Abnahme des Sehvermögens beider Augen ein.

Nach mehrwöchentlichem Aufenthalte in Würschofen wurde sie fast gänzlich erblindet am 28. VI. 93 in die Anstalt aufgenommen. Eine gynäkologische und interne Untersuchung konnte nicht die geringste Anomalie nachweisen. In der linken Schläfe war aber eine wenig prominente, wallnussgrosse, knochenharte, nicht scharf begrenzte und auf Druck schmerzhaftige Geschwulst zu konstatieren (wahrscheinlich Osteosarcom).

Am 6. VIII. entlassen, wurde sie in bewusstlosem Zustande am 15. VIII. in das Krankenhaus r. d. Isar aufgenommen, in welchem sie am 18. VIII. in Folge eines apoplectischen Insultes starb.

Beiderseits:

Handbewegung in 1 Mt. Entfernung; weite, reactionslose Pupillen. Medien rein; gleicher ophthalmoscop. Befund.

Rechtes Auge:

Der Sehnerv hebt sich ohne nennenswerte Niveaudifferenz als eine gleichmässig helle, gelblichweisse vertical ovale Scheibe vom Hintergrunde ab ohne Bindegewebs- und Aderhautring, aber mit deutlicher centraler weisser Gefässspalte. Seine Grenzen verlieren sich allmählig in dem diffusen Ödem der Netzhaut, das in schmaler Zone den Opticus umgibt und den Verlauf einzelner grösserer Gefässe eine kurze Strecke weit verschleiert. Mit Ausnahme der Vena temp. inf. sind die übrigen Venen und sämtliche Arterien verschmälert; letztere auf dem Sehnerveneintritte überhaupt nur schwer wahrnehmbar.

Der ganze Augenhintergrund vom Sehnerveneintritt bis in die äusserste Peripherie sieht eigenthümlich gefleckt, marmorirt aus. Entsprechend der dunkelbrünetten Farbe der Patientin erscheinen die noch normalen Partien des Fundus in einem tief braunroten Farbentone. Von diesem Untergrunde heben sich hautrelieffartig bedeutend hellere Herde ab der verschiedensten Grösse, einzelne etwas schärfer contourirt, andere mit mehr verschwommenen Grenzen. Sie reichen zwar bis an den Sehnerv heran, sind aber um diesen herum durch das Netzhautödem hindurch fast nur zu ahnen. Sie haben keine bestimmte Form; doch zeigen einzelne kolbige, keulenartige Anschwellungen oder kurze breite Sprossen. Sie haben die ausgesprochene Neigung zu konfluieren, sodass die meisten Herde durch einen oder mehrere Ausläufer mit einander zusammenhängen. Sie bedecken in breiter Zone den Hintergrund rings um den Sehnerv, sodass nur da und dort schmale Ritzen und Spalten des normalen braunroten Fundus sich zwischen ihnen hindurchzwängen. Über die Macula lutea und weiter in die Peripherien hinaus werden die Zwischenräume normalen Hintergrundes grösser.

Die Farbe dieser frischen Exsudatherde in der Aderhaut ist eine gleichmässig diffusgelblichrote; nur in einigen wenigen Herden nach unten und unten innen vom Sehnerv ist in der Mitte oder an den Rändern eines Plaques eine beginnende weisse Verfärbung zu konstatieren. Nur auf sehr wenigen der beschriebenen Herde sind einzelne kleine schwarze Pigmentflecken zu entdecken. Gerade an Stelle der Macula lutea, die durch einen dunkelkarmirten Fleck angezeigt ist, haben sich bereits einzelne kleine Pigmentklümpchen eingenistet.

Ohne Niveaudifferenz ziehen die Netzhautgefässe ununterbrochen über die Herde in der Aderhaut hinweg.

K. A., 20 years old, previously healthy; in March 1893, she was taken ill with a severe cold after going bare-footed during a menstrual period.

The period ceased immediately and a rapidly increasing diminution of sight in both eyes set in. After remaining several weeks in Würschofen, she was admitted to the clinic, almost completely blind, on June 28, 1893. A gynecological and medical examination failed to reveal the slightest anomaly. A slightly prominent tumor was found in the left temporal region, which was not sharply defined, painful on pressure, the size of a walnut and of bony hardness (presumably an osteo-sarcoma).

She was discharged on Aug. 6. On Aug. 15 she was admitted to the Hospital to the right of the Isar in an unconscious condition, where she died on Aug. 18, the result of an apoplexy.

On both sides:

Movements of hand at distance of 1 meter; dilated, immovable pupils. Media clear; similar ophthalmosc. images.

Right eye:

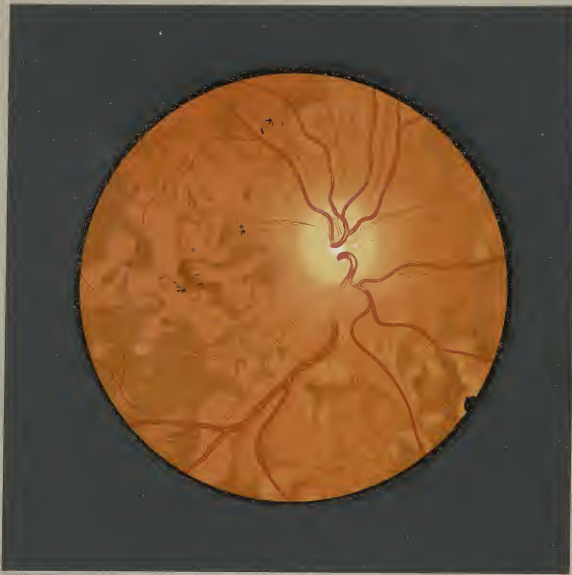The papilla, of the same level as the fundus, appears as a uniform light yellowish-white, vertically oval disc; there are no connective tissue or choroidal rings, but a central white vessel-entrance is very distinct. A narrow zone of the retina surrounding the disc is oedematous; thereby causing the outline of the papilla to be indistinct, and veiling some of the larger vessels for a short distance in their course. All arteries and veins, except the inf.

temporal vein, are diminished; on the papilla the arteries are scarcely recognisable.


From the papilla to the furthest periphery, the fundus appears peculiarly mottled. Corresponding to the dark complexion of the patient, the healthy portions of the fundus appear of a dark brownish-red color. Decidedly lighter-colored areas are in marked contrast to this background; they are of varying size, some are well defined, others have indistinct outlines. They extend to the papilla, though are very indistinct in the oedematous region of the retina. These areas have no definite form; some present club-shaped swellings or short, broad projections. There is a decided tendency to confluence, and most of the areas communicate by one or more branches. They cover the fundus about the papilla to a considerable extent; the normal fundus comes to view only occasionally in narrow fissures and clefts. The interspaces with normal fundus grow larger above the macula and towards the periphery.

These areas of recent exudation in the choroid have a uniform yellow-red color; a few areas however, situated below and below internally to the disc, show a commencing white discoloration in the center or at the border. Several small pigmented spots are only to be seen on a few of the areas. Several small pigmentary deposits are situated in the region of the macula lutea, which is represented by a dark carmine red spot.

The retinal vessels pass over these areas in the choroid without interruption and remain on the same level.



Choro Neuritis.



D.

Erkrankungen der Aderhaut.

Diseases of the choroid.

Tab. VI.

CHORIOIDITIS SYPHILITICA.

D. Tab. VI.
Chorioiditis syphilitica oculi dextri.

G. A., 54 Jahre, Fuhrwerksbesitzerfrau, stets gesund, hatte 1862 einen ausserordentlichen, vollkommen gesunden Knaben geboren. 1875 verheiratete sie sich zum erstenmale. Ende 1879 erkrankte sie an Halsweh, dessen spezifische Natur von dem sie behandelnden Spezialisten konstatiert wurde. Die Infection wurde von Seiten der Patientin auch zugestanden. Circa 3 Wochen nach der Kehlkopfaffection trat zuerst eine Iritis des rechten und nach ca. 14 Tagen auch des linken Auges auf, nach deren Ablauf das Sehvermögen wieder vollkommen sich herstellte. Von Februar auf März 1880 verschlechterte sich aber die Sehkraft allmählich, ohne dass Patientin fachmännische Hilfe aufsuchte. Erst vom 7. I. 1881 bis 31. III. 1881 befand sie sich in stationärer Behandlung der hiesigen Universitäts-Augenklinik wegen Chorioiditis exsudativa beider Augen. Nach dem durch eine Langenerkrankung 1882 hervorgerufenen Tode ihres ersten Mannes verheiratete sie sich 1892 wieder. In diesem Jahre wurde sie in der Universitäts-Frauenklinik an einer kleinen Geschwulst an den äusseren Genitalien operiert. Im Frühjahr 1894 stellte sie sich bei mir vor. Aus dieser Zeit stammt das Augenspiegelnbild, das bis jetzt vollkommen gleich geblieben ist.

R. und L. Auge: S $\frac{1}{24}$; auf 20 cm mässigam einzelne Ziffern von Nieten 12. Kleines sectorförmiges Skotom zwischen II und IV vom 5° bis 20° um den Mariott'schen Fleck.

Spiegelbefund auf beiden Augen gleich.
R. Auge: Am oberen, äusseren Pupillarrand eine kurze, schmale, hintere Synchie; punktförmige und wolkige Trübungen oben aussen in der vorderen Linsenkapself. Glaskörper rein.

Die hochgradigsten Veränderungen des Hintergrundes betreffen die Partien um den temporalen Sehnervenrand, die maculäre und die paramaculäre Zone. Es fehlt in dieser ganzen Ausdehnung das Pigmentepithel, sodass die Aderhautgefässe mit grauen Intervascularräumen nackt an Tage liegen, während sie nach oben, innen und unten vom Sehnerven durch die erhaltene Epithellage wie mit einem roten Schleier verhüllt erscheinen. Die Aderhautgefässe bieten mannigfache Veränderungen. Sie erscheinen im allgemeinen enger und spärlicher wie man sie sonst in der optico-maculären Gegend antrifft.

Viele von ihnen namentlich am temporalen Sehnervenrand sind herdwweise in dünne, gelblichweisse Stränge verwandelt, andere

sind hellrosarot; namentlich an den Grenzbezirken zwischen normalem und krankem Hintergrund werden einzelne rote Adorhautgefässe nützlich eine kurze Strecke weiss, um sofort wieder den ursprünglichen Farbenton anzunehmen.

1½ papillenbreit vom Sehnerv nach aussen und etwas nach unten liegt ein runder, scharf begrenzter, roter Fleck vom vierfachen Durchmesser einer grossen Netzhautvene; er ist transparent, sodass man deutlich die Aderhautgefässe mit den dunklen Intervascularräumen durch ihn hindurch sieht. Nach aussen von ihm tritt ein grosser, gelblichweisser Plaque auf, von 1 papillenbreiter horizontaler und über 2 papillenbreiter vertikaler Ausdehnung. Er liegt unten hackenartig um, sodass seine Spitze fast bis zum beschriebenen roten Fleck herauftritt. Über die inneren Ränder dieses Herdes verlaufen als direkte Fortsetzung blühförmiger Aderhautgefässe weisse oder blässliche Streifen und im Plaque selbst sind noch einzelne weisse, verästelte Züge wahrzunehmen, offenbar obliterierte Aderhautgefässe. Der ganze äussere Rand dieses grossen Herdes ist von tief schwarzen Pigmentschollen umsäumt.

Verzweigten, kleinen, weissen Nestern begegnet man auch unterhalb des Sehnervs, zum Teile wenigstens gebildet durch weisse Aderhautgefässe.

In der ganzen Ausdehnung des dargestellten Bildes treten Pigmentherde auf, sehr spärlich nach innen, in grösserer Zahl nach unten, aussen und oben vom Sehnerv. Von kleinen Pigmentpunkchen bis zu grossen, offenbar durch Confluenz entstandenen Pigmentschollen kommen alle möglichen Übergangsgrössen vor. Ausser einigen halbmond- und keilförmigen Herden halten die übrigen keine bestimmte Form inne. Die kleineren Herde legen sich mit Vorliebe an Kurven der Aderhautgefässe an, grössere überdecken dieselben. Die sonst normalen Netzhautgefässe ziehen meist über das Pigment hinweg, einzelne sind aber davon unterbrochen.

In den äquatorialen und peripheren Partien trifft man auf gefältem Hintergrund ebenfalls noch pigmentierte Herde, meist kleinere, rundliche oder eckige Formen. Viele von ihnen haben ein rundes, weisses Centrum, oft so gross, dass nur noch ein schmaler Pigmentsaum steht.

Trotz der ausgedehnten Veränderungen des Hintergrundes erscheint der Sehnerv ohne wesentliche Veränderung.

G. A., 54 years old, wife of liveryman, always healthy; in 1862 gave birth to an illegitimate healthy boy. She married in 1875. In the end of 1879 she was taken ill with sore throat, which was considered specific by the attending specialist; patient admitted the infection. About 3 weeks after the laryngeal trouble, iritis appeared in the right eye and 14 days later in the left. At the termination of the iritis, vision was fully restored. From Feb. to March 1880 her eyesight gradually grew worse; notwithstanding the patient did not seek specialistic aid. From Jan. 7, to March 31, 1881, patient remained in the University eye-clinic, under treatment for chorioiditis exsudativa of both eyes. Her husband died of pulmonary disease in 1882; in 1892 she married again. In that year she underwent an operation at the Univ. gynecological clinic for a small tumor of the external genitals.

In the spring of 1894, she came to consult me. The ophthalmoscopic picture belongs to that period and is at this time unchanged.

R. and L. eye: V = $\frac{1}{24}$; several figures of Nieten 12 with difficulty in 20 cm. Small sector-like scotoma between II and IV from 5° to 20° about Mariott's spot.

The same ophthalmoscopic condition exists in both eyes.

R. eye: Small posterior synechia at the upper outer pupillary margin; punctate and cloudy opacities in the upper outer part of the ant. capsule of the lens. Vitreous clear.

The most advanced changes in the fundus occupy the area about the temporal border of the papilla, the macular and paramacular regions. The pigmented epithelium is wanting in this entire area, consequently the choroidal vessels with their intervascular spaces are laid bare; while above, internally and below the disc, the preserved epithelial layer appears to cover them like a red veil. The choroidal vessels show manifold changes. In general, they seem to be smaller and fewer than is usual in the region between the disc and macula.

Especially on the temporal side of the disc they appear, to

be changed in groups to slender strands, which are yellowish-white or light pinkish-red in color. At the boundary between the normal and pathological fundus, several red choroidal vessels suddenly become white in color for a short distance, then to again quickly assume their previous color.

1½ papilla-diameters external and somewhat below the disc, there is a round, sharply-defined red spot of about 4 times the diameter of a large retinal vein; it is transparent and permits the choroidal vessels with their intervascular spaces to appear distinctly. Externally to this a large yellowish-white area adjoins, which measures 1 papilla-diameter horizontally and 2 papilla-diameters vertically. Below, this area makes a hook-like bend and reaches with its point almost up to red spot just described. At its inner border the blood-conveying chor. vessels change to white or pale red streaks, while in the center several white branching lines are visible; evidently obliterated chor. vessels. The entire outer border of this large area is surrounded by deep black patches of pigment.


Small, isolated white spots are to be seen below the disc, which are in part formed by white choroidal vessels.

Over the entire picture pigmentary deposits appear, but few to the inner side, more numerous to the outer, above and below the papilla. They appear in all possible forms, from small pigment spots to large patches which are evidently produced by confluence. — Except some crescentic and wedge-shaped deposits, they have no form in common. The smaller deposits are frequently situated at the bends of the choroidal vessels, the larger ones cover the vessels. The retinal vessels, otherwise normal, usually pass over the pigmentary deposits, some however seem to be interrupted by them.

In the equatorial and peripheral parts deposits of pigment still appear on the tessellated background; they are usually smaller, rounded or cornered in form. Many have a round white center, which is often so large that only a narrow edge of pigment remains.

Notwithstanding the extensive changes in the fundus, the optic nerve shows no real change.

247



Chorioiditis syphilitica.

D.

Erkrankungen der Aderhaut.

Diseases of the choroid.

Tab. XVII.

VERRUCAE LAMINAE VITREAE.

D. Tab. XVII.

Verrucae laminae vitreae oculi dextri.

H. M., 65 Jahre alt, Grenzüberkontrollleutnant, stellte sich 1881 zur Auswahl einer Brille vor. Die schon dortmals konstatierten Veränderungen des Augenhintergrundes beider Augen haben während einer 15jährigen Beobachtungsdauer nur ein sehr geringes Wachstum gezeigt. Das Augenspiegelbild und die funktionelle Prüfung stammt aus dem Jahre 1894.

Beiderseits:

S $\frac{3}{8}$; mit + 1 Dioptr. S $\frac{3}{8}$

Pr 3.5 D. Sn. 0.5.

Beiderseits gleicher Spiegelbefund.

Rechtes Auge:

Bestimmte Bezirke des Augenhintergrundes sind übersät mit kleinen, runden, gelblichen oder gelbweissen Fleckchen. Die meisten erscheinen matt, einzelne aber zeigen einen eigentümlichen Glanz. Sie haben eine ausgesprochene Neigung zur Confluenz; daher die grosse Zahl bisquit- und hantelförmiger Exemplare. Manche reihen sich perlschnurartig aneinander, andere bilden verästelte Formen.

Einzelne Fleckchen sind nicht grösser als der Durchmesser eines mittleren Netzhautgefässes; aber selbst die grössten übertreffen kaum die Dicke einer grossen Netzhautvene. Sie sitzen meist scharf gerändert im Rot des Hintergrundes; kein einziges Fleckchen ist aber schwarz umsäumt. Die Netzhautgefässe ziehen ohne Unterbrechung über sie hinweg.

Mit Vorliebe liegen sie in den grossen Gefässzwischenräumen, die die oberen und unteren Temporalgefässe beschreiben, sind also in einem grossen, breiten Bogen um die auffallend tief gelegene Macula lutea gruppiert, eine ca papillenbreite Zone um diese freilassend. Aber gerade nach unten innen vom punktförmigen Foveolarreflex hat sich ein ganz vereinzelt solches Fleckchen eingenistet. Nach aussen von der Netzhautmitte schliessen sich die Bogen der beschriebenen Gebilde zu einem Kreis, zu einem Gürtel, über welchen hinaus nur noch ganz vereinzelt solcher Fleckchen sich zeigen. Gegen den temporalen Sehnervenrand stehen sie nur vereinzelt, in grossen Zwischenräumen von einander, während sie nach oben, aussen und unten von der Macula dicht gedrängt liegen (im Bilde nur der untere Bogen sichtbar). In unmittelbarer Nähe des nasalen Opticusrandes sind nur ganz spärliche Fleckchen anzutreffen.

Der Augenhintergrund bietet das Bild ausgesprochener Körnung, sodass es an einzelnen Stellen schwer zu entscheiden ist, ob eines der fraglichen Gebilde oder ein normales Korn im Pigmentepithel vorliegt.

Der Sehnerv ist vollkommen normal, durch Bindegewebs- und Aderhautring begrenzt. Mit Ausnahme der beschriebenen Bildungen ist nicht die geringste Anomalie des Hintergrundes zu konstatieren.

H. M., 65 years old, widow of boundary-official, consulted me for the selection of glasses in 1881. At that time changes were found in the fundus of both eyes, which have increased but slightly during a period of observation lasting 15 years. The ophthalmoscopic picture and functional examination were made in 1894.

On both sides:

V = $\frac{3}{8}$; with + 1 D. V = $\frac{3}{8}$.

Pr. 3.5 D. Sn 0.5.

The ophthalmoscopic images on both sides are similar.

Right eye:

Certain regions of the fundus are strewn over with small, round, yellow or yellowish-white spots. The majority appear dull, some however have a peculiar lustre. They show a tendency to agglomerate, thereby forming many peculiar and dumb-bell shaped groups. Some are arranged like strings of pearls, others show a branching disposition.

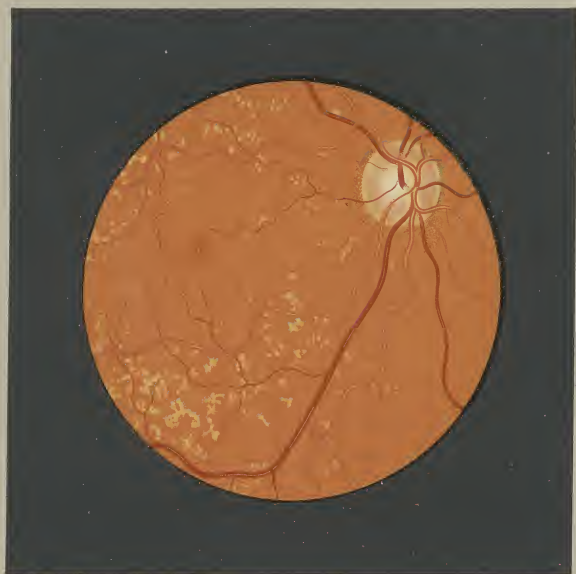Some of the spots are no larger than the diameter of a middle-sized retinal vessel; the largest ones are scarcely larger than the breadth of a large retinal vein. They lie imbedded in the red of the fundus, usually sharply-defined and never show a black

border. The retinal vessels pursue their course uninterrupted over them.

As a rule these spots are situated in the large spaces between the sup. and inf. temporal vessels and are arranged in a large broad arch about the macula, leaving a zone of a papilla-diameter in breadth, immediately adjacent to the macula free. In this case, the macula lutea lies unusually far down. An isolated spot however, appears directly below and to the inner side of the punctate foveolar reflex. The arches formed by these structures join to complete a ring to the outer side of the retinal center; beyond, the spots appear only scattered. On the temporal side of the disc they are isolated and separated by large intervening spaces; on the other hand, above, external and below the macula, they lie thickly crowded together (the lower arch is alone visible in the picture). Near the nasal papillary margin only few spots are present.

The fundus is distinctly granular, on this account it is often difficult to decide between a structure in question and a normal granule in the pigmented epithelium.

The disc, is normal surrounded by scleral and choroidal rings. With the exception of these formations not the slightest anomaly can be found in the fundus.



Verrucae lenticulae vitreae.

E.

Angeborne Anomalien.

Congenital Anomalies.

Tab. III.

COLOBOMA CHORIOIDEAE IN REGIONE MACULAE LUTEAE.

E. Tab. III.

Coloboma chorioideae in regione maculae luteae oculi sinistri.

G. J., 17 Jahre alt, Kanzlist, stellte sich am 27. XI. 95. zur Auswahl einer Brille für sein rechtes Auge vor unter der Angabe, auf seinem linken Auge an angeborener Schwachsichtigkeit zu leiden.

Rechtes Auge:

M 5.5 Dioptr., S $\frac{3}{8}$ Sn. 0.5

Ophthalmoscop. Befund negativ.

Linkes Auge:

M 4.0 Dioptr. S $\frac{3}{24}$ excentrisch.

Medien rein.

An Stelle der Macula lutea fesselt sofort eine eigentümliche Veränderung den Blick. Sie stellt annähernd ein liegendes Oval dar von ca. $1\frac{1}{2}$ papillenbreiter horizontaler und 1 papillenbreiter verticaler Ausdehnung. Die inneren zwei Drittel des Herdes nimmt eine weisse Fläche ein, die aber nach oben innen eine deutliche Buckelbildung mit graulichen Buchten zwischen den Vorsprüngen zeigt. Gerade über diese Parteen streicht ein ciliares Gefäss hin, den Erhöhungen und Vertiefungen folgend und nach oben und unten hinter dem Pigmentsaume sich verlierend, der die weisse Fläche umgibt. Von unten aussen ragt unter dem Pigmentringe eine zimborbete Zunge in den weissen Herd herein mit einem ohrartigen weissen rundlichen Fleck an der Spitze. Den weissen Herd umschliesst ein doppelter fast allseits geschlossener Pigment-

saum; die beiden Säume stehen nach verschiedenen Richtungen, jedoch verschieden weit von einander ab. Nach oben innen ist der Zwischenraum vollkommen von einer mächtigen Lage schwarzen Pigmentes ausgefüllt. Nach oben, aussen und unten aussen weichen die zwei schwarzen Pigmentsäume weit auseinander; den dadurch geschaffenen halbmondförmigen Raum bedeckt eine zusammenhängende Fläche olivgrünen Pigmentes, nur da und dort unterbrochen von schwarzen Fäden, die sich teils vom inneren, teils vom äusseren Pigmentsaume lösen. Der innere Pigmentring führt mehr schwarzen Farbstoff als der äussere. Durch eine Lücke im Pigmente des äusseren Randes schimmert der rote Hintergrund durch. Der äussere Pigmentsaum treibt nur nach unten aussen einen grösseren Pigmentzapfen.

Den ganzen grossen geschilderten Herd umgeben concentrisch breite Streifen mit verschwommenen Contouren und eine Nuance heller rot wie der umgebende Hintergrund; annähernd gleich breite, graurote Flächen begleiten sie. Der gesammte übrige Augenhintergrund ist gleichmässig rot gefärbt ohne Körnung.

Der Sehnerv ist normal; nur ein Sector nach aussen erscheint bläulichweiss. An seinen temporalen Rand setzen sich durch eine graue Contour getrennt zwei rötliche schmale Sicheln an. Der Gefässverlauf bietet durchaus keine Anomalie; es ist aber hervorzuheben, dass kein Netzhautgefäss über die Pigmentsäume in den geschilderten macularen Herd einzutreten scheint.

G. J., 17 years old, government-clerk, consulted me on Nov. 27, 1895 for selection of glass for his right eye; he stated that his left eye had been weak-sighted since birth.

Right eye:

M. 5.5 D. V = $\frac{3}{8}$. Sen. 0.5.

Ophthalmoscop. image normal.

Left eye:

M. 4.0 D. V = $\frac{3}{24}$ excentric.

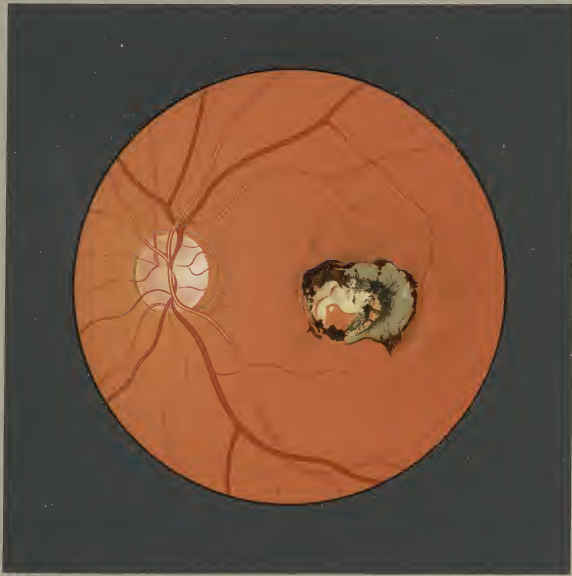
Media clear.

A striking change in the place of the macula lutea immediately attracts attention. There is an area, horizontally oval in form, which measures $1\frac{1}{2}$ papilla-diameters in breadth and 1 papilla-diameter in height. A white surface covers the inner two-thirds of the area; above and internally to this, irregular projections are plainly visible, the deeper parts between the projections have a grayish color. A ciliary vessel passes over these irregularities, exactly following the depressions and elevations, and disappears above and below in the pigmented border which surrounds the white surface. Below and externally a red tongue-like figure projects from beneath the pigment-ring into the white area carrying a round white spot at its tip. This white area is surrounded by

an almost complete, double pigmented border; the two rings are not equally distant from one another in all places. Above and internally the interspace is completely filled in by a solid deposit of black pigment. The two rings are widely separated above, externally and below externally, and form a crescentic space. In this space there is a continuous surface of olive-green pigment, here and there interrupted by black threads projecting either from the outer or the inner ring. The inner ring has more black pigment than the outer. The red fundus appears in an aperture in the pigment of the outer ring. The outer ring has a large accumulation of pigment, in the form of a cone, below and externally.

This large area is completely surrounded by concentric broad streaks with indistinct outlines and of a color lighter than the adjacent fundus; the streaks are accompanied by grayish-red surfaces of about the same breadth. The rest of the fundus is of a uniform red color and not granular.

The papilla is normal; a sector in the outer side however, appears bluish-white. Two narrow red crescents separated by a grayish line are adjacent to the temporal margin of the disc. The vascular distribution is normal; it is however to be noted that no retinal vessel appears to pass over the pigmented rings and to enter the macular area.



Choroidna chorioidea in regione maculari laterali.

E.

Angeborne Anomalien.

Congenital Anomalies.

Tab. V.

ATROPHIA STRATI PIGMENTI CIRCUMPAPILLARIS CONGENITA.

E. Tab. V.

Atrophia strati pigmenti circumpapillaris congenita oculi dextri.

S. K., 52. Jahre alt, Notariatsgehilfenswitwe. Vorstellung am 23. Oktober 1893 zur Auswahl einer Brille.

Vollkommen gesunde Frau.

Beiderseits: H. 2 D · S $\frac{1}{4}$. Pr. 3.5 D.

Dunkelbrünette Frau. Auf beiden Augen der gleiche Befund.

Rechtes Auge: Medien rein.

Sehnerv rund, scharf gerändert durch einen weissen geschlossenen Bindegewebsring.

Aderhauntring fehlt.

Weisse centrale Gefässpforte. An Kaliber und Verlauf der Netzhaut-Gefässe nichts Abnormes. Den Sehnerv umgibt ohne Niveaudifferenz ringförmig ein graugrünllicher Hof, temporalwärts von fast $\frac{1}{2}$ Papillenbreite und mit scharf gezeichnetem, grauschwarzen äusseren Kontour, nasalwärts von $\frac{1}{5}$ Papillenbreite mit verschwommenen

Grenzen. Innerhalb dieses Hofes sieht man temporalwärts in grösserer Zahl als nasalwärts grösstenteils gelblichweisse, aber auch vereinzelte rötliche, gewunden verlaufende, oftmals gabelig sich teilende, bandartige Streifen, teils deutlich gezeichnet, teils mit unbestimmten Kontouren, durch Verlauf und Anordnung sofort an Chorioidealgefässe erinnernd. Sie gehen auch ganz unvermittelt unter dem grauschwarzen Grenzsaum in rote Aderhautgefässe über, sowie auch die graurötlichen Intervascularräume des Hintergrundes mit den grauschwarzen und graugrünen Zwischenräumen innerhalb des den Optikus umgebenden Hofes direct in Zusammenhang stehen. Rings um den Sehnerv, namentlich aber nach unten und unten aussen ist das Gewirre der Aderhautgefässe mit grauroten Intervascularräumen deutlich zu sehen. Nur gegen die Maculagegend und nach oben aussen deckt ein tieferes, gleichmässiges feuriges Rot den Verlauf der Chorioidealgefässe.

S. K. 52 years old, widow of notary's assistant. Presented herself on Oct. 23. 1893, for glasses.

Entirely healthy woman.

Both eyes: H 2 D. V = $\frac{1}{4}$. Pr. 3.5 D.

Dark brunette. Both eyes show same conditions.

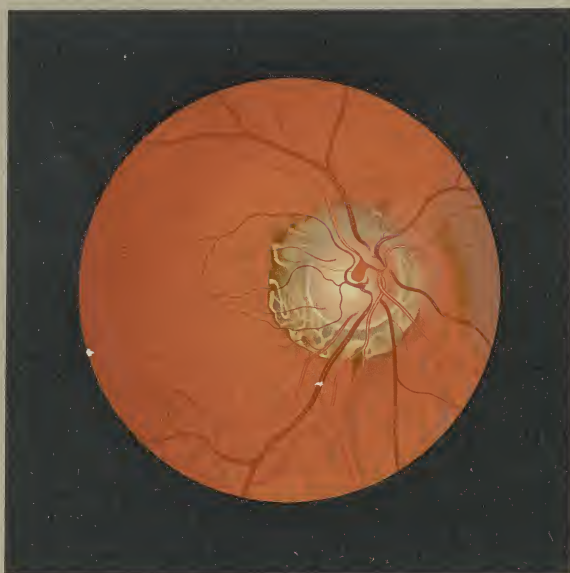Right eye: Media clear.

Papilla round, sharply circumscribed by a complete white connective tissue ring.

Choroid ring absent.

White, central vessel-entrance. The vessels show normal caliber and course. The papilla is surrounded on the same level by a grayish green zone, on the temporal side to almost $\frac{1}{2}$ papilla-diameter and with a sharply defined grayish black outer border; on the nasal side to $\frac{1}{5}$ papilla-diameter with indistinct outlines.

In this zone there are, in greater numbers temporally than nasally, band-like streaks running tortuously, often bifurcating, usually of a yellowish white though also a few of red color, which are partly well defined, partly with indistinct outlines, and by their course and arrangement resemble choroidal vessels. They pass unhindered under the grayish black margin directly into the red choroidal vessels; just as the grayish red intersvascular spaces of the fundus stand in communication with the grayish black and grayish green interspaces within the zone surrounding the disc. All around the papilla, especially below and below-outwards the entanglement of choroidal vessels with grayish red intersvascular spaces is plainly visible. Only toward the macular region and above outward, is the course of the choroidal vessels concealed by a darker, evenly fiery red.



Atropin atropin-pupillen-erweiterung.

E.

Angeborne Anomalien.

Congenital Anomalies.

Tab. VI.

TORTUOSITAS VASORUM RETINAE CONGENITA.

E. Tab. VI.

Tortuositas vasorum retinae congenita oculi dextri.

W. B., 21 Jahre alt, Bonne, von ganz gesunden Eltern stammend, hatte mich vor 4 Jahren — sie war damals Näherin — wegen asthenopischer Beschwerden konsultiert.

Bei dem auffallenden Befunde des Augenhintergrundes hatte ich damals eine ganz genaue Ölskizze gefertigt, die in allen Details mit dem neu aufgenommenen Bilde (April—Mai 95) vollkommen übereinstimmt. Das Mädchen war stets vollkommen gesund gewesen; mit 16 Jahren normal menstruiert hatte sie von da an nie über die geringsten Unregelmässigkeiten in den Menses zu klagen. Eine interne Untersuchung konnte auch nicht die geringste Anomalie konstatieren.

Der jetzige Befund auf beiden Augen stimmt auch in funktioneller Beziehung mit dem Befunde vor 4 Jahren überein.

Beiderseits H (total) 2 D. S $\frac{3}{4}$. Sn 0.5.

Der Spiegelbefund beider Augen vollkommen gleich.

R. Auge: Sehnerv rund mit einem nach allen Richtungen deutlichen Bindegewebsring. Nasale Hälfte rötter wie die temporale; deutliche, weisse, zentrale Gefässpforte. Den Sehnerv umgibt ringsum ein schmaler grauer Hof mit verwachsenen Kontouren, etwas breiter als der Skeralring. Von diesem Hofe strahlen ganz feine, weisse, hellgelbliche oder hellgraue Radialien aus, die sich namentlich längs der grösseren Gefässe etwas dichter gruppieren und dieselben in langen Zügen begleiten, so dass der Nerv dadurch ein eigentümlich flammiges Ansehen gewinnt. Nasal- und temporalwärts zeigen diese Radialien keine besondere Entwicklung.

Ein ganz auffallendes Verhalten weisen die Netzhautgefässe auf, namentlich die Netzhautvenen. Die Netzhautvenen, kaum merklich verbreitert, sind mit ihrem zentralen Ende auf der Papille nur schwach angedeutet zu sehen. Eine kurze Strecke von den Sehnervengrenzen entfernt beginnen sie sich aber, sowie ihre Zweige, bedeutend zu schlängeln, oft korkzieherartig, oft folgen sie die

Windungen so schnell aufeinander, dass die inneren Kontouren einer Gefässschleife sich fast berühren, oft beschreiben sie wieder etwas grössere Bogen. Gerade die macularen Venen zeichnen sich durch ihre zahlreichen Windungen aus. Stärker vortretende Schlingen tragen meist breite, gelblichweisse Reflexstreifen, stärker wie man sie sonst selbst an Arterien sieht, während die nach rückwärts umbiegenden Gefässstücke tiefkarminrot sind.

Diese auffallende Venenschlingelung ist bis in die äusserste Peripherie zu verfolgen. Während die Venen auf dem Sehnerv mit Ausnahme einer macularen Vene wie durch das Optikusgewebe verhüllt erscheinen, springen die Arterien mit ihren prägnanten Reflexstreifen, die sich weit in die Peripherie verfolgen lassen, mächtig hervor; selbst sie beschreiben auffallende Windungen, wenn auch keineswegs in dem Masse wie die Venen. Die feine, circum-papilläre Netzhautstreifung verschleiert zwar da und dort einen Gefässverlauf oder deckt eine Kontour eines Gefässes, nirgends aber sind Gefässe vollkommen unterbrochen.

Etwas über eine Papillenbreite nach aussen vom Sehnerv beginnt der Reflex der Macula, der, ein liegendes Oval darstellend, grösser als der Sehnerv ist. Der Reflex stellt keinen vollständig geschlossenen Ring dar, sondern ist nach aussen offen. In der Mitte des vom Maculareflexe umschlossenen Areals liegt ein tiefbrauner, runder Fleck mit dem runden, punktförmigen, gelben Foveolareflex. Über den Maculareflex sieht man deutlich die macularen Gefässe hinwegziehen. Nach oben, innen und unten tauchen ausserhalb der Netzhautstreifung die roten Aderhautgefässe mit den grauerten Intervascularräumen auf.

(Verfasser hat den beschriebenen Hintergrund in gleich ausgeprägter Weise wiederholt bei vollkommen gesunden jugendlichen Hyperopen beiderlei Geschlechtes beobachtet.)

W. B., 21 years old, nurse, belongs to a healthy family. She consulted me 4 years ago — she was then seamstress — on account of asthenopic disturbances.

The appearance of the fundus was so remarkable that I made a very careful oil-sketch at that time, which coincides in all details with the one recently made (April—May 1895). The girl has always been in good health; she commenced to menstruate at 16 and her periods have always been regular. The medical examination resulted negatively.

The present functional condition of both eyes also agrees with the one found 4 years ago.

On both sides H. (total) 2 D. V = $\frac{3}{4}$; Sn, 0.5.

The ophthalmoscopic images of both sides are similar.

R. eye: The disc is round and surrounded by an equally distinct, connective tissue ring. The nasal half is redder than the temporal; the vessel-entrance is central and white. The disc is completely surrounded by a grayish zone, which is broader than the scleral ring and whose contours are indistinct. Very fine white, light yellow or light gray radii extend outwards from this zone; they are collected somewhat more thickly along the larger vessels which they accompany in long lines, thus giving to the papilla a peculiar flaming appearance. On the nasal and temporal sides these radii are poorly developed.

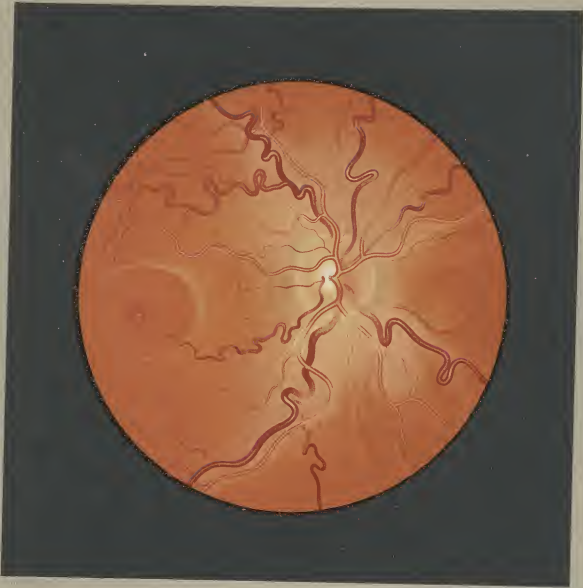
The retinal vessels, especially the veins, present a striking condition. The retinal veins are scarcely dilated and their central extremities on the papilla are very indistinct. At a short distance from the papillary margin, they, as well as their branches,

commence to grow very tortuous. Sometimes they resemble a cork-screw; sometimes the turnings are so near together that the adjacent margins of a vascular loop almost touch, and again, they describe somewhat larger arches. Especially the macular veins are rendered conspicuous by their numerous convolutions. The more protruding loops usually present a broad, yellowish-white reflection, more marked than is usual even for arteries; the loops which bend backward are deep carmine-red.

This remarkable tortuosity of the veins extends to the periphery. In distinction to the veins on the disc, which, excepting a macular vein, appear veiled by the tissue of the disc, the arteries burst forth with their intense reflection which is continued to the periphery; they also describe marked curves, though not to the same degree as the veins. The delicate, circum-papillary striation in the retina, in places veils the course of a vessel or covers an outline, but nowhere are the vessels completely interrupted.

The macular reflex, in the form of a horizontal oval, commences at about a papilla-diameter external to the disc and is larger than the disc. The reflex is not a complete ring but is open externally. In the middle of the area, bounded by the macular reflex, there is a dark brownish-red spot with the round, punctate foveolar reflex. The macular vessels continue their course over the macular reflex. Above, internally and below, lying outside of the retinal striation, red choroidal vessels with grayish red intervacular spaces are visible.

The author has frequently observed similar and equally well-marked conditions in the funduses of healthy, youthful hyperopes of both sexes.



Tortuositas vasorum retinae congenita

